Fortschritte auf dem Gebiete der Röntgenstrahlen

Herausgeber: Professor Dr. **Deycke** und Dr. **Albers-Schönberg**

Ergänzungsheft 1

ATLAS

der normalen und pathologischen Anatomie

in typischen Röntgenbildern

Die Entwicklung des menschlichen Knochengerüstes während des fötalen Lebens

von

Lambertz

Stabsarzt bei der Kaiser Wilhelms-Akademie für das militärärztliche Bildungswesen

Leipzig

Georg Thieme


22500565331

Med
K29937

Fortschritte auf dem Gebiete der Röntgenstrahlen

Herausgeber: Professor Dr. **Deycke** und Dr. **Albers-Schönberg**

Ergänzungsheft 1.

ATLAS

der normalen und pathologischen Anatomie

in typischen Röntgenbildern

Die Entwicklung des menschlichen Knochengerüstes während des fötalen Lebens

von

Lambertz

Stabsarzt bei der Kaiser Wilhelms-Akademie für das militärärztliche Bildungswesen

Hamburg

Lucas Gräfe & Sillem

1900.

Die Entwicklung

des

menschlichen Knochengerüstes

während des fötalen Lebens

dargestellt an

Röntgenbildern

von

Lambertz

Stabsarzt bei der Kaiser Wilhelms-Akademie für das militärärztliche Bildungswesen

---

Mit 46 Röntgenbildern auf 9 Tafeln und 20 Figuren im Text
und einer lithographischen Tafel



Hamburg

Lucas Gräfe & Sillem

1900.

15607512

WELLCOME INSTITUTE LIBRARY
Coll. WellMCmsc
Coll. No. WE

33292

Vorwort.

Das vorliegende erste Heft des von den Herausgebern der „Fortschritte auf dem Gebiete der Röntgenstrahlen“ geplanten Sammelwerkes erschien als notwendige Vorarbeit für die Darstellung der zur Beurteilung von Erkrankungen und Verletzungen sehr wichtigen postfötalen Entwicklungszustände des Knochensystems. Der Gegenstand dieser Arbeit konnte seiner Natur nach nur eine einheitliche, zusammenfassende Bearbeitung finden. Es kam mir dabei weniger darauf an, mit den Ergebnissen der bisherigen Forschung in Widerspruch zu treten, obwohl sich dieses in einzelnen Punkten nicht vermeiden liess, als vielmehr darauf, erkennen zu lassen, wie sich diese Entwicklungsvorgänge im Röntgenbilde darstellen, welche Aufschlüsse auf diesem Wege zu erlangen sind, und ob nicht solche Abbildungen in mancher Hinsicht mehr als andere dazu geeignet sind, dem Fernerstehenden das Präparat zu ersetzen. Bei der Beschreibung der Bilder ging ich von dem Standpunkte aus, dass es immer wichtiger wird, mittels der X-Strahlen gleichsam sehen zu lernen auf dem Umwege durch die photographische Platte, doch wurde bei den Untersuchungen und Beschreibungen stets das Präparat genau zu Rate gezogen.

Da der Herstellungskosten wegen die Anzahl der Abbildungen nur eine beschränkte bleiben konnte, so glaubte ich im Interesse eines Teiles der Leser neben den Beschreibungen der Tafeln eine kurze, zusammenhängende Darstellung des Wesentlichsten von dem, was über die Knochenentwicklung bekannt ist, geben zu müssen. Leider war dies nicht möglich, ohne auch auf das häutige und knorpelige Skelet mit einigen Bemerkungen einzugehen. Diese habe ich zusammengefasst und dem Übrigen vorausgeschickt. Angaben über die postfötale Knochenentwicklung wurden, als über den Rahmen dieses Heftes hinausgehend, thunlichst und bis auf unwesentliche Andeutungen vermieden, die mir notwendig erschienen, um der Veröffentlichung eine gewisse Unabhängigkeit zu sichern. Dagegen sind einige Bemerkungen über die hier in Betracht kommenden Besonderheiten der Röntgentechnik beigefügt, wodurch der Inhalt der Arbeit auch dem in dieser Technik nicht erfahrenen Leser näher gerückt werden dürfte. Auch habe ich es mir nicht versagen können, da wo es die Entwicklungsgeschichte besonders nahe legt, einige kurze Ausblicke in die Phylogenie und vergleichende Anatomie einzuflechten.

Einschliesslich der Neugeborenen, welche sämtlich schon während der Geburt gestorben waren, kamen mehr als hundert Embryonen, darunter fünf Zwillingspaare, zur Untersuchung.

Die relativ kurze Zeit, welche mir zur Verfügung stand, und anderweitige Arbeiten nötigten mich, zunächst noch auf manche Untersuchung und Mitteilung zu verzichten.

Berlin, im Dezember 1899.

Der Verfasser.

Digitized by the Internet Archive
in 2016

https://archive.org/details/b2812568x

Technik.

Die X-Strahlen haben bisher noch keine ausgedehntere Verwendung von seiten der Anatomen gefunden und, wie es scheint, deshalb, weil die noch neue Untersuchungsmethode thatsächlich weniger geeignet erscheint, die anatomische Wissenschaft selbst zu fördern. Doch mehren sich die Beobachtungen, welche dieser Auffassung nicht ganz zu entsprechen scheinen; denn besonders bei Beurteilung der oft sehr komplizierten Gelenkbewegungen führen allein Vergleiche mit dem Lebenden zu einem definitiven Ergebnis. Einer Verbreitung aber, die wesentlich über die in das Gebiet der ärztlichen Praxis fallenden Untersuchungen hinausging, waren nicht nur die alles Maass überschreitenden anfänglichen Anpreisungen und Vorschläge sowie eine grosse Zahl von Irrtümern als Folge mangelhafter Technik und voreiligen Urteils hinderlich, Umstände, die auch heute noch dazu beitragen, dass die X-Strahlen noch vielfach als ein mit Wohlwollen zu behandelndes Kuriosum, statt als ernst aufzufassendes Untersuchungsmittel angesehen werden, sondern auch die Eigenart der Untersuchungsmethode selbst und die Schwierigkeit der Ableitung der Relief- und Lageverhältnisse aus den Projektionsbildern.

Diese Schwierigkeiten lassen sich übrigens durch Abbildung des Gegenstandes von mehreren Seiten aus und besonders durch die stereoskopische Darstellung grösstenteils beseitigen. Gerade aus ihnen aber erwächst für den Anatomen die wichtige und dankenswerte Aufgabe, die Darstellung des menschlichen Körpers im Röntgenbilde genau zu erforschen. Die X-Strahlen werden, wie mit Bestimmtheit anzunehmen ist, in der Zukunft eine grössere Rolle in der praktischen Medizin spielen als jetzt, und die Studierenden sehen schon heute im klinischen Unterricht überall Röntgenbilder der verschiedensten Krankheitszustände. Die richtige Deutung solcher Abbildungen macht zuweilen grosse Schwierigkeiten und der Anfänger sieht nichts oder täuscht sich. Jeder Praktiker wird an sich selbst erfahren haben, dass er bei fast jeder neuen Aufnahme Neues lernt, und dass manche seiner früheren Ansichten der Modifikation bedurften. Für eine fruchtbringende praktische Verwendung der Röntgenschen Strahlen ist aber nicht nur eine genaue Kenntnis des menschlichen Skelets und aller seiner früher kaum beachtenswert erscheinenden individuellen Abweichungen von der Norm wichtig, sondern vor allem auch von Bedeutung, wie alles dieses unter verschiedenen Lageverhältnissen auf der photographischen Platte oder dem Papierbilde aussieht, aus denen auf krankhafte Veränderungen geschlossen werden soll. Daher erscheint eine Darstellung der Anatomie des Menschen im Röntgenbilde zwar nicht für den Anatomen, wohl aber für den ärztlichen Praktiker von Wichtigkeit. Der Einzelne vermag sich nur mit grosser Mühe die erforderlichen Kenntnisse zu erwerben, die ihm in den X-Strahlen ein stets gefügiges Untersuchungsmittel an die Hand geben. Die Schwierigkeiten der Technik treten jenen Anforderungen gegenüber vollständig in den Hintergrund. Vom Praktiker wird schon heute sehr viel verlangt und es genügt nicht mehr, wenn er etwa nur eine Bruchlinie zu erkennen vermag. Vor Irrtümern aber bei schwierigen Diagnosen schützen nur Kenntnisse und diese liegen vorwiegend auf anatomischem Gebiete Es muss als naturgemäss angesehen werden, dass bei einer systematischen Darstellung der normalen und pathologischen Anatomie in Röntgenbildern mit den einfacheren Verhältnissen beim Embryo begonnen wurde.

Wichtig ist es, sich über die bei photographischen Aufnahmen mittels X-Strahlen eintretende Art der Projektion, welche dem Sehakt am meisten entspricht und den grossen Vorteil bietet, dass sie eine stereoskopische Darstellung der Objekte ermöglicht, zu vergegenwärtigen. Auf eine Nutzanwendung hiervon für die Betrachtung der Bilder werde ich in den Vorbemerkungen zu der Beschreibung der Tafeln zurückkommen.

Die X-Strahlen zeichnen einen idealen Durchschnitt des Objektes streng gesetzmässig und die Fehler beginnen erst bei der Deutung der Bilder. In einer guten Röntgenröhre ist der Ausgangspunkt der Strahlen (der auf der Antikathode liegende Fokus), wie die leicht ausführbare Untersuchung mit der Lochkamera zeigt, praktisch nahezu ein Punkt. Von diesem aus durch das Objekt gezogene Linien bezeichnen auf der Platte die Stelle, an der jeder einzelne Teil zur Abbildung gelangt. Es folgt daraus, dass die Röntgenbilder als perspektivische Projektionen im Gegensatz zur Vertikalprojektion eine doppelte Abweichung vom Objekte aufweisen müssen:

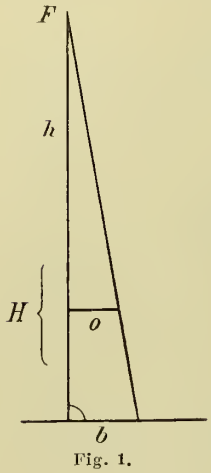

Fig. 1.

1. Vergrösserung aller nicht unmittelbar der photographischen Platte anliegenden Teile, zunehmend mit der Entfernung des Gegenstandes von der Platte. Bezeichnet in Fig. 1 H die Entfernung des Fokus *(F)* von der Platte, o das Objekt, h seine Entfernung vom Fokus und b das Bild des Objektes auf der Platte, so ist dessen Grösse

$$b = \frac{oH}{h}.$$

Die Grösse des Bildes kommt also derjenigen des Objektes um so näher, je weiter die Röhre vom Objekte entfernt ist, oder je näher dieses der photographischen Platte liegt und je dünner es in seinen einzelnen Teilen ist.

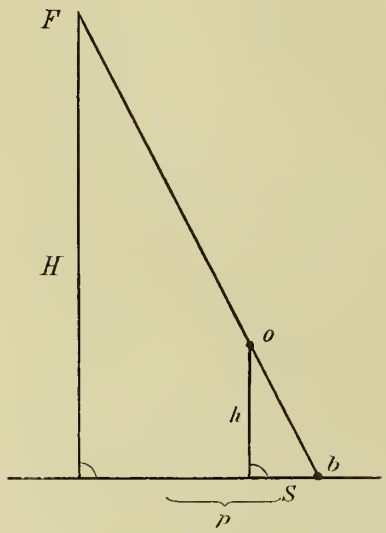

Fig. 2.

2. Seitliche Verschiebung aller ausserhalb der senkrechten Verbindungslinie von Fokus und Platte liegenden Teile, zunehmend mit der Entfernung des Objektes von dem vorgenannten Perpendikel und mit der Entfernung des Objektes von der Platte. Bezeichnet o in Fig. 2 einen peripherisch gelegenen Punkt des Objektes, b dessen Bild, H die Entfernung des Fokus von der Platte, h die Entfernung des Objektes von der Platte, S die seitliche Verschiebung und p die Entfernung des Bildes vom Fusspunkte von H, so beträgt die Grösse der seitlichen Verschiebung

$$S = \frac{ph}{H}.$$

Die Feststellung der Grösse beider Abweichungen ist bei manchen Untersuchungen und Lagebestimmungen wichtig. Diese Fehler der Methode, wenn es richtig ist, ihre Eigenheiten, die sie von der Vertikalprojektion unterscheiden und mit denen solange zu rechnen ist, bis es gelingt, die Richtung der X-Strahlen beliebig wie die des Lichtes zu ändern, überhaupt als Fehler zu bezeichnen, lassen sich bei Abbildung anatomischer Objekte insbesondere durch zweckmässige Vorbereitung der Präparate leicht verringern.

In der vorliegenden Arbeit gelangten nur relativ dünne Objekte zur Darstellung, die Fehler sind daher bei den gewählten Abständen des Fokus von der Platte nur unbedeutend. Dieser Abstand betrug für die Embryonen der ersten vier Monate und Präparate entsprechender Grösse 50 cm, für den 5. bis 7. Monat 60 cm und für die übrigen Monate und die Neugeborenen 70 cm. Bei letzterer Entfernung beträgt daher die Vergrösserung eines 10 cm von der Platte entfernten Objektes (Knochenkerne im Sternum) nur $^1/_6$ der natürlichen Grösse, die

seitliche Verschiebung, wenn der Punkt 20 cm von der senkrechten Verbindungslinie von Fokus und Platte entfernt ist, jedoch immerhin schon $3^1/_3$ cm. So weit entfernte Teile kommen jedoch der diffusen Zerstreuung wegen, welche die X-Strahlen in dichteren Medien erleiden, in der Regel überhaupt nicht mehr deutlich zur Abbildung, und das ist häufig von grossem Vorteil. Zuweilen ist die seitliche Verschiebung im Bilde erwünscht, da es vorteilhaft sein kann, durch eine seitliche Einstellung der Röhre die Schatten von übereinander liegenden Teilen, die sich bei normaler Aufnahme decken, nebeneinander auf der Platte erscheinen zu lassen und so zu isolieren.

Störend kann es endlich sein, dass die Kopieen auf Papier Spiegelbilder der Platten sind. Sie zeigen jedoch das Objekt richtig orientiert und von der Seite aus gesehen, welche der Platte auflag, so dass z. B. Fig. 3 der Tafel V die ausgestreckten Hände von der volaren Seite betrachtet darstellt; mithin liegt die rechte Hand auf der linken Bildseite. Die genaueren Angaben folgen bei der Beschreibung der einzelnen Bilder.

Dass es sich für die Zwecke der vorliegenden Arbeit nur um die Darstellung der makroskopisch erkennbaren Vorgänge handelt, bedarf wohl kaum einer Erinnerung. Es gelingt nun thatsächlich, wenn auch manchmal nur sehr schwer, selbst die kleinsten mit blossem Auge sichtbaren Verknöcherungsherde mit Hilfe der X-Strahlen auf der Platte abzubilden. Bei Embryonen vom Ende des 2. und selbst vom Anfange des 3. Monats ist aber der Kalkgehalt und die Dicke der Knochen noch so gering, dass die Kopieen zu wenig anschaulich werden. Ich habe daher auf die Wiedergabe von Bildern der jüngsten Embryonen verzichtet. In diesen Stadien sind für die makroskopische Beobachtung Kaliglycerinpräparate*) und die nach diesen hergestellten Abbildungen weit mehr zu empfehlen. Für die weiteren Entwickelungsstadien aber besitzt das Röntgenbild unleugbare Vorzüge, da es am Knochen Markhöhle, Spongiosa, Rinde und manche andere Strukturverhältnisse, Verkalkungsbezirk des Knorpels sowie inneres Ohr und Zähne *in situ* zeigt und ihre Verknöcherung verfolgen lässt. Alles, was auf einem einzigen, in so kurzer Zeit hergestellten Röntgenbilde gesehen werden kann, ist auf anderem Wege nur durch schwierige Präparation und das mühevolle Serienschnittverfahren zu gewinnen.

Allerdings ist es nicht möglich, aus dem Schattenbilde ohne weiteres auf die Beschaffenheit und Gestalt eines nicht genau bekannten Objektes zu schliessen, aber die nachfolgende Präparation ist doch stets, besonders für den weniger Geübten, durch das Übersichtsbild wesentlich erleichtert. Wo es sich aber lediglich darum handelt, Abbildungen eines Präparates herzustellen, lassen sich dieselben kaum schöner und objektiver herstellen als mit Hilfe der X-Strahlen. Es bleibt dabei unbenommen, die Bilder durch Einzeichnen der sich durch diese Strahlen in situ nicht differenzierenden Teile (Knorpel, Bänder u. s. w.) zu vervollständigen.

Da das embryonale Knochensystem noch ziemlich einfacher Art ist, erwachsen Schwierigkeiten für die Deutung der Bilder nur am Kopfe. Zur Orientierung diente mir ausser der Präparation das Kaliglycerinverfahren sowie wiederholte photographische Aufnahmen desselben Objektes von verschiedenen Seiten und unter successiver Entfernung einzelner Teile und endlich stereoskopische Röntgenaufnahmen. Die letztere schon vielfach in Anwendung gezogene Art der Darstellung kann ich aus eigener Erfahrung sehr empfehlen. Von einer Ver-

*) Nach Oskar Schultze (Grundriss der Entwickelungsgeschichte des Menschen und der Säugetiere, Leipzig 1897) erhält man vorzügliche Dauerpräparate vollkommen durchsichtiger Embryonen, wenn diese nach sorgfältiger Alkoholhärtung in 3—5prozentige Kalilauge übertragen werden. Bei grösseren Embryonen ist es zweckmässig, vor der Härtung die inneren Organe der Bauch- und Brusthöhle sowie das Gehirn zu entfernen. Die Alkoholhärtung soll mindestens 8 Tage fortgesetzt werden. In der Kalilauge wird das Präparat oft erst nach mehreren Wochen vollkommen durchsichtig und kann darauf in einer Mischung von Wasser (100 gr.), Glycerin (30 gr.) und Formol 35% (2 gr.) konserviert werden. Knochen und Verkalkungsbezirke bleiben bei dieser Methode als undurchsichtige weisse Gebilde auch bei tiefer Lage deutlich sichtbar. Mit Säuren konservierte Föten sind der eingetretenen Entkalkung wegen unbrauchbar (v. Schultze, l. c. pag. 459).

öffentlichung dieser Aufnahmen muss ich für jetzt leider Abstand nehmen, da die Zahl der Tafeln nicht wohl noch vermehrt werden konnte.

Bei der Aufnahme jüngerer Embryonen muss besonders, wenn härtere Röhren zur Verwendung gelangen, eine Überexposition vermieden werden. Diese im Verein mit der bedeutenden diffusen Zerstreuung, welche die Strahlen harter Röhren erleiden, ruft stets Unschärfe der Bilder bei so feinen Objekten hervor. Ich habe möglichst weiche Röhren gewählt, deren Widerstand bisweilen einer Schlagweite von nur etwa 4—6 cm entsprach, doch ist grade bei so niedrigem Vakuum die Messung ziemlich schwierig. Das Induktorium hat eine Funkenlänge von 50 cm und wird mit Starkstrom betrieben. Die Expositionszeit war reichlich bemessen und wechselte zwischen 5 Sekunden und 2 Minuten, letztere bei 70 cm Entfernung für Neugeborene. Ich konnte so, da bei weichen Röhren die Überexposition innerhalb dieser Grenzen nicht schädlich ist, mit schwachem Entwickler (altem Eisenoxalatentwickler) die Bilder sehr langsam und detailreich und genügend dicht hervorrufen und glaube gute Resultate erzielt zu haben.

Die Feinheit der Zeichnung in den Objekten liess bei den meisten für die Reproduktion eine Verkleinerung nicht zu. Die Vervielfältigung geschah daher in den Tafeln I, II, III, VIII, IX und in Fig. 3 und 4 der Tafel IV unter unmittelbarer Verwendung der Originalplatten, bei den übrigen 16 Bildern der Tafeln IV—VII nach Herstellung verkleinerter Platten durch abermalige photographische Aufnahme der Originalkopieen. Das gewählte Reproduktionsverfahren, dasselbe wie für die Tafeln der Zeitschrift „Fortschritte auf dem Gebiete der Röntgenstrahlen", ist ein direktes photographisches Kopierverfahren unter Verwendung von Bromsilbergelatinepapier mit Barytunterguss (Bromarytpapier), geschieht auf maschinellem Wege, ist sehr zuverlässig und liefert gleichmässige und gute Bilder. Dass feinste Details der Platten, wie bei jedem Kopieren, so besonders bei Herstellung der Abzüge in grösseren Auflagen und mittels maschineller Kräfte, verloren gehen, ist nicht zu vermeiden. Nächst der Heliogravüre ist das von der Neuen photographischen Gesellschaft in Berlin-Steglitz geübte Verfahren, welches als photographischer Rotationsdruck, auch wohl als „Kilometerphotographie" bezeichnet wird, für wissenschaftliche Zwecke, z. B. zur Wiedergabe von Mikrophotographieen, das beste. Ich möchte daher nicht unterlassen, mit einigen Bemerkungen darauf einzugehen.

Kleine Platten müssen zunächst in grösseren Rahmen zusammengestellt und durch Überdecken von Papier so vorbereitet werden, dass sie alle gleichzeitig und bei genau derselben Expositionszeit, welche nach Sekunden bemessen ist, in richtiger Weise kopieren, wozu wiederholte Kontrollversuche erforderlich sind. Das in grossen, 64 cm breiten Rollen hergestellte Papier wird durch eine Maschine abgewickelt, gelangt unter die Kopierrahmen, wird mittels elektrischer Glühlampen von genau konstant erhaltener Leuchtkraft belichtet und successive wieder zu einer Rolle aufgewickelt, welche nach Belichtung der erforderlichen Strecke abgetrennt wird. Hierauf passiert das belichtete Papier in ähnlicher Weise den Entwicklungsapparat, in welchem es zunächst in einem tiefen Entwicklungstrog (Eisenoxalat) während einer vorher durch Versuche genau ermittelten Zeit mehrfach auf- und abwärts geführt wird, bis das Bild fertig hervorgekommen ist. In einem Spülapparat wird darauf der Entwickler entfernt, dann die noch unzerteilte Rolle durch die Fixierflüssigkeit geführt. Nach gründlichem Waschen in fliessendem Wasser gelangt der fertige Streifen in einen grossen Trockenraum, in welchem er schnell durch Gebläse, später unter Erwärmung, getrocknet wird. Endlich werden die einzelnen Bilder in den Schneidemaschinen abgetrennt. Nach Vorbereitung der Platten geschieht die Reproduktion ausserordentlich schnell, da der maschinelle Betrieb an einem Tage 3 km des 64 cm breiten Papieres zu verarbeiten gestattet, wobei 120000 Bilder in Kabinettformat oder 30000 Tafeln von der Art, wie sie diesem Hefte beiliegen, fertiggestellt werden.

Einleitung.

Chorda dorsalis, häutiges und knorpeliges Skelet.

a) Rumpf.

Die Chorda, das ursprüngliche Achsenskelet aller Wirbeltiere, entwickelt sich aus dem dorsalen Teile der Wand des Urdarmes, indem sich die Strecke des inneren Keimblattes, welche zwischen den beiden als Leibessäcke bezeichneten Ausstülpungen liegt, in ein cylindrisches Zellgebilde umwandelt und aus der Verbindung mit der Darmwand ausscheidet, während sich diese durch Neubildung von Zellen ventral von der Chordaanlage wieder vervollständigt. Die letztere erhält dabei ihre Lage zwischen Nervenrohr, Darmrohr und den seitlich von ihr aus den benachbarten Teilen des mittleren Keimblattes sich bildenden Ursegmenten. Dieser Entwicklungsvorgang beginnt am vorderen Ende des Embryo und schreitet allmählich nach hinten vor. Bei Amphioxus lanceolatus (Lanzettfischchen) bildet die Chorda als biegsamer Stab den einzigen resistenteren Skeletteil. Schon bei den Cyclostomen aber findet sich in der Scheide der persistierenden Chorda ein gegliedertes knorpeliges Achsenskelet, ausserdem sind bereits eine knorpelige Schädelkapsel und zahlreiche, das Visceralskelet ersetzende Knorpelleisten vorhanden. Bei den Fischen und den Amphibien bleibt die Chorda zwar beim erwachsenen Tiere mehr oder weniger vollständig erhalten, verliert aber als Stützorgan ihre Bedeutung, während sie bei den höheren Wirbeltieren zwar fertig angelegt wird, aber schon im embryonalen Leben einer vollkommenen Rückbildung unterliegt. Sie wird bei den Embryonen dieser Tierklassen schon sehr früh von anderen, dem Zwischenblatt entstammenden und sich mehrfach umwandelnden Teilen aus ihrer Funktion als axiales Stützgebilde gleichsam verdrängt. Der Vorgang lässt sich am besten bei Selachierembryonen beobachten. An der unteren Seite jedes Ursegmentes bildet sich an der der Chorda zugewandten Seite eine Zellschicht, welche sich dorsalwärts ausbreitet, die Chorda und das Nervenrohr umwächst und dadurch erstere von den ihr früher unmittelbar benachbarten Gebilden, Darmdrüsenblatt, Nervenrohr und Ursegmenten, trennt. Dieses Gewebe, welches Sklerotom genannt wird, verschmilzt in der Umgebung der Chorda trotz seiner Entstehung aus Segmenten so vollkommen in longitudinaler Richtung, dass es eine Segmentierung nicht mehr erkennen lässt. Im Bereiche des Rumpfes vervollständigt es sich zu der ersten Entwicklungsstufe des bleibenden Achsenskelets, der sogenannten häutigen Wirbelsäule, und bildet nach vorn, noch über die bis zum vorderen Ende der Mittelhirnbasis reichende Chorda hinaus das häutige Primordialkranium. Auch in die ventralen Teile des Stammes und in die Extremitäten dringt das skeletbildende Gewebe ein. In der Folge erleidet es eine zweifache Umwandlung, durch welche es zunächst das knorpelige, dann das knöcherne Skelet entstehen lässt. Im einzelnen sind die Vorgänge sehr verwickelt und noch nicht in allen Punkten sicher beobachtet.

Beim menschlichen Embryo, bei welchem hinsichtlich des häutigen Skelets ähnliche Entwicklungsvorgänge wie bei den Haien angenommen werden müssen, tritt die Wirbelsäule am Anfange des 2. Monats, indem sich knorpelige Teile in dem übrigens gleichartigen Bindegewebe bilden, in ihr zweites Entwicklungsstadium, wobei die geringe Biegsamkeit der neuen

Grundsubstanz, welche von den in Knorpelzellen umgewandelten Sklerotomzellen gebildet wird, als notwendige Vorbedingung eine Segmentierung der festen Skeletteile erscheinen lässt, die in Rücksicht auf die spätere Aufgabe der Muskelplatten so erfolgen muss, dass die letzteren mit den knorpeligen Wirbelanlagen alternieren und mit je zwei derselben Berührung gewinnen.

Die Bildung des knorpeligen Wirbelkörpers geschieht von zwei seitlich zur Chorda im Bindegewebe entstehenden Herden aus, welche sich zunächst ventral, dann auch dorsal zu einem die Chorda umschliessenden Ring vereinigen. Zwischen den Anlagen der Wirbelkörper behalten die Fibrocartilagines intervertebrales ihren Charakter als faseriges Bindegewebe bei und lassen im Inneren noch längere Zeit die Reste der Chorda erkennen, welche infolge der innerhalb der Wirbelkörper schon weiter vorgeschrittenen Rückbildung das Aussehen einer Perlschnur annimmt. Nahe der dorsalen Seite des Wirbelkörpers bilden sich im Bindegewebe für die Bogen jederseits besondere Verknorpelungscentren. Die aus diesen hervorgehenden Knorpelspangen verlängern sich langsam dorsalwärts, verwachsen aber schon sehr bald mit dem Körper, so dass nun jeder Wirbel aus einem Stück hyalinen Knorpels besteht, das Rückenmark aber nur ventral und seitlich umschliesst. Erst im vierten Monat, nachdem die Verknöcherung der Wirbelsäule schon längst begonnen hat, verschmelzen an der Rückenfläche die Bogenspangen unter Bildung der knorpeligen Dornfortsätze. Bis dahin ergänzt das Bindegewebe als Membrana reuniens posterior die Lücke zwischen den beiden Bogenhälften und bleibt auch späterhin in Gestalt der Bänder zwischen den Bogen der einzelnen Wirbel erhalten. Die dorsale Vergrösserung der Bogenteile und die Bildung der knorpeligen Dornfortsätze erfolgt aber nicht mehr durch weitere Umwandlung von Bindegewebe in Knorpel, sondern durch selbständiges Weiterwachsen der Spangen.

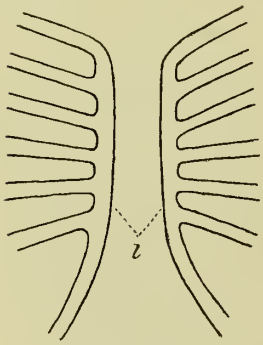

Fig. 3.
Brustbeinanlage eines menschlichen Embryo aus der Mitte des 2. Monats. *l* Sternalleisten.

Von dem Sklerotomgewebe schieben sich, wie bereits angedeutet, aus der Umgebung der Chorda seitlich zwischen die Ursegmente die Zwischenmuskelbänder (Ligamenta intermuscularia) ein. In diesen entstehen nahe den Wirbelbogen kleine Knorpelspangen, welche beim Menschen an der Hals- und Lendengegend keine besondere Bedeutung gewinnen, jedoch im Bereiche der Brustwirbel ventral sich vergrössern und die knorpeligen Rippen bilden. Von diesen verbreitern sich die ersten 5 bis 7 an ihren ventralen Enden, noch ehe sie die Mittellinie der vorderen Brustwand erreicht haben und bilden durch Verschmelzung rechts und links je eine in der Längsrichtung des Körpers verlaufende Knorpelleiste (Fig. 3). Durch Verlängerung der Rippen nähern sich die Leisten einander und verschmelzen von vorn nach hinten zu dem einheitlichen knorpeligen Brustbein, welches daher als aus den Rippen hervorgegangen angesehen wird.

b) Kopf.

Im Kopfteil des Embryo reicht die vom Sklerotom umwachsene Chorda dorsalis bis zur Grenze der Basis des Mittel- und Zwischenhirns und endigt dort mit ventralwärts gekrümmter Spitze frei im Bindegewebe. Dieses umgiebt auch hier allseitig das zur Hirnanlage erweiterte Nervenrohr, lässt aus inneren Schichten die Hirnhäute entstehen und bildet mit einer äusseren Gewebsschicht die als häutiges Primordialkranium bezeichnete weiche Bindegewebskapsel als erstes Entwicklungsstadium des bleibenden Schädelskelets. Eine Segmentierung ist auch hier nicht erkennbar und tritt auch nicht ein beim Übergange der Kapsel in das zweite Stadium, wobei sich Teile des Bindegewebes in das knorpelige Primordialkranium umwandeln.

Zunächst entwickeln sich unterhalb der Hirnbasis zwei Paare von Knorpelstücken, von denen das vordere, die Rathkeschen Schädelbalken, zu beiden Seiten der Chordaspitze be-

ginnt und sich als zwei schmale Leisten unterhalb der Basis des Zwischen- und Vorderhirns erstreckt. Das hintere Paar, die Parachordalknorpel, unmittelbar hinter den Schädelbalken und ebenfalls rechts und links von der Chorda gelegen, ragt mit dem vorderen Ende gegen das Innere der Schädelkapsel vor in den spitzen Winkel hinein, den die Anlage des Zwischenhirns mit dem Mittelhirn bildet. Hier entsteht später die Lehne der Sella turcica. Der knorpeligen Anlage der Wirbelkörper vergleichbar vereinigen sich die Parachordalknorpel zuerst unterhalb dann oberhalb der Chorda und bilden die sogenannte Basilarplatte, welche auch mit den Rathkeschen Schädelbalken verwächst, während die Enden der letzteren sich im vorderen Teile des Schädels zur Ethmoidalplatte verbreitern und vereinigen. Zwischen Ethmoidalplatte, Basilarplatte und den hinteren Abschnitten der Schädelbalken, welche nun alle ein einziges hyalines Knorpelstück an der Schädelbasis bilden, liegt anfangs noch eine Öffnung für die Hypophysentasche. Auch diese schliesst sich später durch Knorpelgewebe, welches dann dem Boden der Sattelgrube entspricht. In späteren Entwicklungsstadien schreitet die Verknorpelung der häutigen Schädelkapsel beim Menschen noch fort auf die Umgebung des Hinterhauptsloches einschliesslich des Bezirks, wo sich der untere Teil der Hinterhauptsschuppe entwickelt, ferner auf die Gegend des späteren Warzenfortsatzes und des Felsenbeins und im vorderen Teile des Schädels auf die Pars orbitalis des Stirnbeins, die Keilbeinflügel, Rücken und Seitenwand der Nase und Nasenscheidewand. Alle diese Teile bilden das unter sich zusammenhängende knorpelige Primordialkranium, welches somit nur eine unvollständige Kapsel für das Gehirn bildet. Das Schädeldach wird bei den höheren Wirbeltieren nicht mehr in knorpeligem Zustande angelegt, bleibt vielmehr bis zur Verknöcherung als Bindegewebsmembran erhalten.

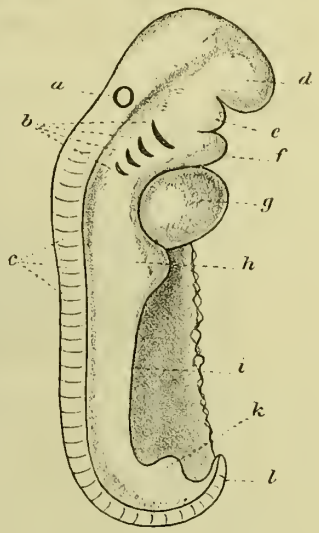

Fig. 4.
Menschlicher Embryo aus der 3. Woche (schematisch). *a* Gehörbläschen, *b* vier Kiemenfurchen, *c* Ursegmente, *d* Stirnwulst, *e* Oberkieferfortsatz, *f* Unterkieferfortsatz, *g* Herz, *h* vordere Extremität, *i* Wolffsche oder Extremitätenleiste, *k* hintere Extremität, *l* Schwanz.

Komplizierter gestaltet sich die Entwicklungsgeschichte des Visceralskelets des Kopfes, da dessen Bestandteile bei den höheren Wirbeltieren infolge der veränderten Lebensbedingungen für ihre ursprüngliche Bestimmung zum Teil überflüssig werden, daher eine anderweitige Verwendung erlangen, sich in mehrfacher Hinsicht umwandeln oder nur mangelhaft angelegt werden. Zur Bildung des Gesichtsteiles des Kopfes trägt daher das Primordialkranium und vom Visceralskelet nur der häutige Teil des 1. Schlundbogens bei.

In der dritten Woche wird beim menschlichen Embryo die primäre Mundöffnung oben noch von dem weit vorragenden, breiten Stirnfortsatz des Schädels seitlich von den Oberkieferfortsätzen und unten von den Unterkieferfortsätzen begrenzt. Ober- und Unterkieferfortsätze gehören dem ersten Schlundbogen (Kieferbogen) an. Caudalwärts reihen sich diesem beim Menschen noch vier weitere Schlundbogen an, von denen der nächste als Zungenbeinbogen bezeichnet wird. Die vier parallelen Schlundfurchen (Schlundspalten) trennen die fünf Bogen voneinander (Fig. 4). Später entwickelt sich unter Beteiligung des Stirnwulstes und der Oberkieferfortsätze die Anlage der Nase, indem sich der Stirnwulst durch Auftreten der Geruchsgrübchen und der von diesen zur primären Mundöffnung führenden Nasenrinnen in zwei mediale und zwei laterale Teile sondert und die Oberkieferfortsätze einander vorn zur Mittellinie entgegenwachsen. Dabei verschmelzen sie mit den äusseren Nasenfortsätzen (Fig. 5), schliessen dadurch die von der Augenanlage medial zur Riechgrube hinziehende Furche zum Thränen-Nasenkanal und bilden bei weiterem medialen Vorrücken auch aus den Nasenrinnen Kanäle, welche nach hinten in die primäre Mundhöhle münden. Die obere Begrenzung der Mundöffnung übernehmen so an Stelle des Stirnwulstes grösstenteils die Oberkieferfortsätze. Ferner scheidet sich von der primären Mundhöhle durch Entstehung des Gaumens die Nasen-

höhle, indem von den Oberkiefern die beiden häutigen Gaumenplatten hervorwachsen und sich in der Mittellinie miteinander und mit dem mittleren Teile des Stirnwulstes vereinigen, welcher nun die Nasenscheidewand bildet und allmählich an Breite verliert. Weiter hinten bleibt die Rachenhöhle als einheitlicher Raum bestehen.

Äussere Nase und Nasenscheidewand erhalten ein knorpeliges Skelet, welches kontinuierlich mit dem übrigen knorpeligen Primordialkranium zusammenhängt. Der vorderste Teil der Nasenscheidewand vervollständigt durch Vereinigung mit den hier nicht untereinander verwachsenden Gaumenplatten und Oberkieferfortsätzen das Dach der Mundhöhle im vorderen medialen Teile, an der Stelle, wo die knöchernen Zwischenkiefer zur Entwicklung gelangen.

Wie der Kieferbogen, so werden auch die übrigen Visceralbogen zunächst häutig angelegt, entwickeln aber auch ein knorpeliges Skelet, dessen ursprüngliche Beschaffenheit nur bei niederen Wirbeltieren beobachtet werden kann. So besitzen bei den Selachiern sämtliche (sechs bis acht) Schlundbogen ein regelmässiges und gegliedertes Knorpelgerüst.

Die beim Menschen im ersten Schlundbogen entstehende Knorpelspange bildet einen runden Stab, der sich zuweilen vorn in der Mittellinie mittels Bindegewebes mit dem der an-

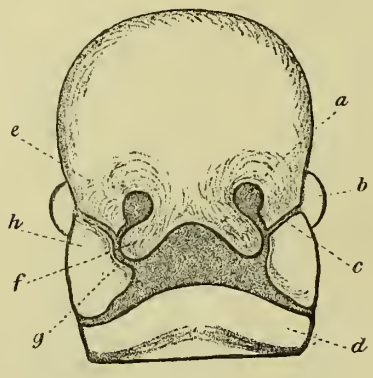

Fig. 5.
Gesicht eines menschlichen Embryo vom Anfang des 2. Monats (schematisch). *a* Riechgrube, *b* Augenanlage, *c* Thränenfurche, *d* Unterkiefer, *e* lateraler Stirnfortsatz, *f* medialer Stirnfortsatz, *g* Nasenfurche, *h* Oberkieferfortsatz.

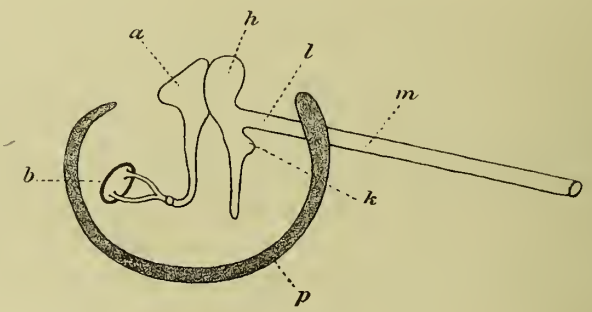

Fig. 6.
Gehörknorpel und Paukenring eines menschlichen Embryo aus dem 5. Monat (rechtes Mittelohr nach Entfernung des Trommelfells, Ansicht von der lateralen Seite (schematisch). *a* Ambos, kurzer Fortsatz, *h* Hammer, Kopf, *l* langer Fortsatz (Übergang in den Meckelschen Knorpel), *m* Meckelscher Knorpel, *k* kurzer Fortsatz, *p* Paukenring, *b* Basis des Steigbügels.

deren Seite verbindet und durch den häutigen Unterkiefer dorsal bis zur Labyrinthregion des Schädels reicht. An letzterer Stelle trennt sich ein kleines Knorpelstück von dem Stabe und wird zu einem Gehörknorpel, dem Ambos. Distal hiervon löst sich ein zweites Knorpelstück ab und wandelt sich zum Hammer um, dessen langer Fortsatz aus dem dünner werdenden Verbindungsstück mit dem Rest des ersten knorpeligen Schlundbogens hervorgeht (Fig. 6). Dieser relativ grosse übrig bleibende Teil ist der Meckelsche Knorpel. Er ossifiziert, obwohl er den Unterkieferkörper in seiner ganzen Ausdehnung durchsetzt, nur im distalen Teil und findet im Übrigen keine direkte Verwendung bei Entstehung des knöchernen Unterkiefers, sondern bildet sich vom 6. Monat ab zurück. Im Oberkieferfortsatz entwickelt sich kein Knorpel. Die Einbeziehung von Teilen des ursprünglichen Visceralskelets in den Bereich des Gehörapparates wird erst erklärlich durch die Entwicklung des knöchernen Kieferskelets.

Die caudal von dem ersten Schlundbogen gelegene Schlundspalte, dem Spritzloch der Haie entsprechend, wird bei den höheren Wirbeltieren zur Paukenhöhle und Ohrtrompete, und es bedarf eines weiteren Entwicklungsvorganges, um die dem Kieferbogen angehörigen Gehörknöchelchen in den aus der Schlundspalte hervorgehenden Raum hineingelangen zu lassen. Dieses geschieht erst nach der Geburt. Bis dahin bleiben die Gehörknöchelchen ausserhalb der nur einen feinen Spalt darstellenden Paukenhöhle in gallertigem Bindegewebe eingebettet.

Wenn nach der Geburt Luft in die Paukenhöhle gelangt, erweitert sich letztere unter Schwund des Gallertgewebes und überzieht die Gehörknöchelchen, welche nun in ihr zu liegen scheinen, mit ihrer Schleimhaut. Die Entwicklung des Steigbügels ist noch nicht sicher festgestellt. Wahrscheinlich entstammt die in die Fenestra ovalis hineinragende Fussplatte der knorpeligen Ohrkapsel, Capitulum und Spangen dagegen dem proximalen Gliede (Hyomandibulare) des zweiten knorpeligen Schlundbogens (Zungenbeinbogen).

Der in letzterem beim Menschen entstehende sogenannte Reichertsche Knorpel verwächst an seinem proximalen Ende mit der Labyrinthgegend des Primordialkraniums und bildet den Processus styloideus des Felsenbeins. An ihn schliesst sich distal als zweiter (bindegewebiger) Abschnitt dieses Bogens das Ligamentum stylohyoideum, welches in das knorpelige kleine Zungenbeinhorn als letzten Abschnitt übergeht. Dem 3. Schlundbogen entstammen die grossen Zungenbeinhörner, der Körper wird als selbständiges knorpeliges Verbindungsstück der Hörner angelegt und stellt eine sogenannte Copula (Basibranchiale) dar, welche bei Selachiern in jedem Visceralbogen gebildet wird. Der 4. und 5. (letzte) Schlundbogen bilden den Schildknorpel. Die proximalen Teile des 3.—5. knorpeligen Visceralbogens kommen nicht zur Entwicklung.

Die Schlundfurchen, welche beim menschlichen Embryo in der 3. und 4. Woche am besten beobachtet werden, beginnen schon in der folgenden Woche zu schwinden. Ob sie beim Menschen normaler Weise vorübergehend offen sind, oder dauernd von der epithelialen Verschlussplatte überzogen bleiben, ist nicht sichergestellt. Zuweilen persistieren sie und können alsdann auch offene Kanäle darstellen, welche in den Rachenraum münden (Halskiemenfisteln). Meist handelt es sich dabei um die zweite Schlundspalte.

c) Extremitäten.

Bei den Säugetieren weisen besonders die Nerven darauf hin, dass die Gliedmaassen nicht durchaus einheitliche Anlagen sind, sondern unter Beteiligung einer grösseren Anzahl von Ursegmenten entstehen. Die Entwicklung der Flossen der Haie bietet für diese Annahme eine weitere verwertbare Stütze, wenigstens hinsichtlich der Muskulatur. Bei diesen wachsen aus einer Reihe von Muskelplatten je zwei Knospen in das embryonale Gewebe der Extremität (Flosse) hinein, schnüren sich von den Segmenten ab und bilden zu zwei Gruppen vereinigt und den Skeletteilen von beiden Seiten anliegend die Beuge- und Streckmuskeln. Bei höheren Tieren konnten ähnliche Beobachtungen noch nicht gemacht werden. Aber die ontogenetische Beobachtung selbst der niedersten Tiere, welche Extremitäten besitzen (Haie), konnte über die ursprüngliche Abstammung der Gliedmaassen keinen vollkommenen Aufschluss geben, da sich die ersten Anfänge derselben bei allen Tieren übereinstimmend bilden und bei Haien offenbar schon eine vorgeschrittene Entwicklungsstufe besteht. Übergänge aber zwischen ihnen und den Cyklostomen, welche keine Andeutungen von Extremitäten besitzen, sind nicht bekannt. Nach Gegenbaur, der in erster Reihe das Gliedmaassenskelet in Betracht zieht, leitet sich der einfachste, jetzt nicht mehr zu beobachtende Zustand des Flossenskelets, das Urflossenskelet oder Archipterygium, von Kiemenbogen ab, welche ihrer ursprünglichen Bestimmung auf sehr niederer Entwicklungsstufe entzogen wurden und eine selbständige Entwicklungsrichtung einschlugen, wobei sie sich gleichzeitig vom Kopfe nach hinten entfernten. Nach einer anderen Theorie wäre anzunehmen, dass die seitlichen Hautfalten, welche bei allen Tierembryonen die ersten Andeutungen der Extremitäten darstellen, auch phylogenetisch der ursprünglichsten Form entsprechen und dass sich die Extremitäten durch Differenzierung begrenzter Bezirke dieser Falten unter nachträglicher Beteiligung der Muskelsegmente und Nerven entwickelt haben.

Beim menschlichen Embryo erscheinen die Anlagen der Extremitäten in der dritten Woche als kleine Höcker der Extremitätenleiste an der Seite des Rumpfes näher den ventralen Teilen und diesen mit ihren freien Enden zugekehrt (Fig. 4). In der Entwicklung hat

die obere stets einen Vorsprung vor der unteren. In der fünften Woche werden Hand und Fuss kenntlich und an ersterer kleine Erhebungen (Finger), in der nächsten Woche lassen sich die drei Hauptabschnitte jeder Extremität unterscheiden und am Fuss beginnen sich die Zehen durch kleine Einkerbungen abzuheben. So wird an Arm und Bein auch Streck- und Beugeseite unterscheidbar, welche im Gegensatz zu ihrem späteren Verhalten so angeordnet sind, dass erstere lateral, letztere medial gerichtet ist. Mit der Beugeseite legen sich bei weiterem Wachstum die gleichzeitig etwas caudal gerichteten Extremitäten der ventralen Fläche des Embryo an.

Schon bei der Gliederung der proximalen Teile der Extremitäten in Ober- und Unterarme sowie in Ober- und Unterschenkel tritt ein bemerkenswerter Unterschied an Arm und Bein hervor. Das Ellenbogengelenk bildet einen stumpfen Winkel, dessen Scheitel caudal gerichtet ist, während das Kniegelenk nach vorn und lateral sieht. Allmählich drehen sich beide Gliedmaassen in entgegengesetztem Sinne in ihren proximalen Abschnitten um ihre Längsachse, so dass später am Arme die Streckseite nach hinten, am Beine dagegen nach vorn gekehrt ist. Der Drehungswinkel beträgt für die obere Extremität etwa 35°, für die untere etwas weniger.

In dem ursprünglich bindegewebigen Gerüst der Gliedmaassen entwickelt sich in allen Teilen mit einziger Ausnahme des Schlüsselbeins ein dem späteren knöchernen entsprechendes knorpeliges Skelet, dessen proximale Teile eher entstehen als die peripherischen.

Die zur Verbindung der freien Gliedmaassen mit dem Rumpfe dienenden Extremitätengürtel sind ursprünglich bei niederen Tieren für beide Extremitätenpaare gleichartig angelegt und bestehen auf einer höheren Stufe aus einem grösseren flachen, dorsalen Stück und zwei ventralen Spangen, von denen die eine näher dem Kopf, die andere näher dem Schwanzende liegt. Der Schultergürtel erlangt diese Form schon bei den Amphibien, der Beckengürtel jedoch erst bei Reptilien. Beim Menschen ist dieser Zustand am Becken noch erhalten. Die beiden schaufelförmigen Darmbeinknorpel verbinden sich jederseits mit den Seitenteilen der Kreuzbeinanlage und gehen ventral in zwei Spangen über (Scham- und Sitzbein), die sich mit denjenigen der anderen Seite durch Bindegewebe in der Symphyse vereinigen. Die Gelenkfläche für den Oberschenkel liegt an der Stelle, wo die drei Teile ineinander übergehen.

Der Schultergürtel weicht beim Menschen von diesem Typus ab. Als hintere ventrale Spange geht bei manchen Wirbeltieren vom Schulterblatt aus die Pars coracoidea bis zum Brustbein. Ihr Rudiment ist beim Menschen der Processus coracoideus. Die vordere ventrale Spange des Schultergürtels kommt anscheinend nicht mehr in ihrer ursprünglichen Anlage zur Entwicklung, denn das ihr der Lage und Bestimmung nach entsprechende Schlüsselbein besitzt kein knorpeliges Stadium, sondern ist ein Bindegewebsknochen.

Auf die übrigen Knorpel braucht nicht genauer eingegangen zu werden. Sie bilden sich, wie an den anderen Körperstellen, als solide Knorpelstücke in dem ursprünglich gleichartigen Bindegewebe, dessen Rest sie als Knorpelhaut umgiebt und auch zunächst untereinander wie durch Syndesmose verbindet. Der letztere, bei niederen Wirbeltieren häufigere Zustand, bleibt beim Menschen in den Zwischenbandscheiben der Wirbelkörper dauernd erhalten und ermöglicht mannigfache, aber nur beschränkte Bewegungen. An anderen Stellen bleibt zwar ebenfalls das Zwischengewebe (Zwischenscheibe) bestehen, grenzt sich aber durch eine Gelenkhöhle nach beiden Seiten gegen die anstossenden Skeletteile ab. Bei teilweisem Schwunde des Zwischengewebes berühren sich an beschränkter Stelle die Skeletteile unmittelbar, während von der Peripherie aus das in Faserknorpel umgewandelte Gewebe als halbmondförmige Scheiben in das Gelenk hineinragt (Kniegelenk). Meist schwindet das Zwischengewebe vollständig und stimmen die einander zugekehrten Gelenkflächen der Form nach genauer überein.

Eine der bleibenden ähnliche Gestalt nehmen die Gelenkflächen sehr früh an, ehe die fötale Muskulatur funktionsfähig ist, doch sind später auch die Bewegungen wohl ein wichtiger Faktor bei dem allmählichen Übergang zu den bleibenden Formen.

Schon lange, bevor das knorpelige Skelet in allen seinen beim Menschen überhaupt zur Entwicklung gelangenden Teilen fertig ausgebildet ist, beginnt das dritte Stadium der Skeletbildung: die Verknöcherung. Sie setzt beim Menschen in der 7. Woche ein, geht im grossen und ganzen gesetzmässig und für beide Körperhälften in übereinstimmender Weise vor sich, bietet jedoch im einzelnen so vielerlei Besonderheiten und für manche Vorgänge zeitlich so bedeutenden Spielraum, dass sich kaum ein Embryo findet, bei welchem nicht das eine oder andere auffällig oder von der allgemeinen Regel abweichend erscheint. Zu dem allgemeinen Ernährungszustande steht der Grad der Entwicklung des Knochensystems in keinem konstanten Verhältnis.

Die Entwicklung des knöchernen Skelets.

Wie das knorpelige Skelet in der Stufenreihe der Wirbeltierklassen sich erst allmählich zu dem bei den Säugetieren eintretenden Zustande entwickelt, so geschieht ein Ähnliches auch mit dem Knochengerüst. Manche Fische besitzen Skeletteile, bei denen der Knorpel unverändert erhalten, aber von einem knöchernen Mantel umgeben ist (perichondrale Knochenbildung). Bei Amphibien verschwindet innerhalb der Knochenscheide der Knorpel grösstenteils und wird durch Knochenmark, noch nicht durch Knochengewebe ersetzt. Letzteres geschieht erst auf einer weiteren Entwicklungsstufe (Amphibien, Reptilien), so dass die enchondrale Knochenbildung sich im Vergleich zur perichondralen als später erworben charakterisiert. Diese verschiedenen Bildungsformen bleiben den Säugetieren eigen. Bei ihnen wird aber auch ein knorpeliges Skelet, wie oben dargestellt, nicht mehr vollständig angelegt, und es bilden sich Knochen ohne das Zwischenstadium der Verknorpelung unmittelbar im Bindegewebe, ein Vorgang, der jedoch in den höheren Wirbeltierklassen nicht neu erworben ist, sich vielmehr von dem Hautpanzer der Selachier herleitet. Die Bindegewebsknochen sind daher die ältesten und ursprünglichsten Knochen der Wirbeltiere.

Obwohl somit die Knochenbildung auf anscheinend sehr verschiedenartigen Vorgängen beruht, stellt sie sich doch insofern als einheitlich dar, als sie überall und auch bei den knorpelig präformierten Skeletteilen ausschliesslich von den gleichen Elementen des Bindegewebes ausgeht, die teils in der Knorpelhaut, teils in solchem Bindegewebe, welches von der Peripherie her in das Innere des Knorpels einwandert, enthalten sind.

Beim menschlichen Embryo bilden sich in Übereinstimmung mit der Phylogenie in der 7. Woche zuerst Verknöcherungscentren für einige Bindegewebsknochen, Schlüsselbein und Kiefer, denen sich alsbald weitere anschliessen, während das knorpelige Skelet noch kurze Zeit unverändert fortbesteht. Doch treten von dem letzterem schon von der 8. Woche ab die Rippen, die langen Röhrenknochen der Extremitäten, Schulterblatt, Darmbein, Hinterhauptsschuppe, später die Wirbelbogen und endlich auch die Wirbelkörper ebenfalls in das Stadium der Ossifikation. In der zweiten Hälfte des dritten Monats wird die Anzahl der Verknöcherungsherde schon so beträchtlich, dass bis zur Geburt nur noch wenige neue hinzutreten.

Nach der Art ihrer Entwicklung werden die Knochen in zwei Gruppen zusammengefasst. Diejenigen, welche in einer der späteren ähnlichen Gestalt als knorpelige Stützorgane vorhanden waren und infolge Ersatzes des Knorpels durch Knochengewebe entstehen, werden als primäre oder primordiale bezeichnet. Die übrigen (Knochen der Schädeldecke, des Gesichtsteils des Kopfes und das Schlüsselbein), bei denen knorpelig präformierte Skeletteile nicht bestehen oder zurückgebildet werden, ohne zur Knochenbildung direkte Beziehung zu gewinnen, heissen sekundäre, oder Deck-, Beleg- oder Bindegewebsknochen. Sie entwickeln sich phylogenetisch und ontogenetisch früher als die primären.

1. Primordiale Knochen.

Zu den primären oder primordialen zählen sämtliche Knochen des Rumpfes und der Extremitäten, ausgenommen das Schlüsselbein, ferner an der Schädelbasis das Hinterhauptsbein

(ohne den oberen Teil der Schuppe), sowie Keilbein (ohne die innere Lamelle der Flügelfortsätze), Felsenbein mit Warzenfortsatz, Siebbein und Nasenmuscheln.

Der Knochenbildung unmittelbar voraus geht überall eine Verkalkung des Knorpels an umschriebener Stelle. Ob dieser Vorgang sich zurückführen lässt auf die strahligen Kalkeinlagerungen, welche sich bei Selachiern dicht aneinander gefügt in den oberflächlichen Lagen des gesamten knorpeligen Skelets vorfinden, ist zweifelhaft. Beim menschlichen Embryo vergrössern und teilen sich zunächst die Knorpelzellen, ohne sich durch Neubildung von Knorpelgrundsubstanz voneinander zu entfernen. In ihrer Umgebung treten Kalksalze in der Grundsubstanz auf und geben ihr ein körniges und trübes Aussehen. Bei der nun beginnenden Ossifikation gehen bei den meisten Skeletteilen perichondrale und endochondrale Prozesse nebeneinander her, doch beginnt die perichondrale Ossifikation etwas früher und tritt besonders bei den langen Röhrenknochen in den Vordergrund.

Die Knorpelteile sind im Bindegewebe entstanden und bleiben, die Gelenkflächen ausgenommen, von Schichten desselben umgeben, welche als Knorpelhaut (Perichondrium) bezeichnet werden. Diese ändert bei Beginn der perichondralen Knochenbildung ihre Funktion und wandelt sich zunächst da, wo sie die Mitte des Knorpels umfasst und zuerst eine Versteifung desselben notwendig wird, in ein Periost um, indem die ihr angehörende, dem Knorpel unmittelbar aufliegende Osteoblastenschicht um diesen einen dünnen knöchernen Cylinder bildet. An dieser Stelle bleibt das Wachstum des Knorpels gehemmt, so dass er bald wie eingeschnürt aussieht, da proximal und distal auch das Dickenwachstum nicht beschränkt wird. Um die erste Knochenschicht bilden sich neue, welche die früheren nach beiden Seiten hin an Ausdehnung übertreffen, so dass der dicker werdende Knochencylinder in der Mitte das engste Lumen und die grösste Wandstärke erhält. Bald bilden sich statt der regelmässigen konzentrischen Lamellen aussen in der Längsrichtung verlaufende Leisten, die am trockenen Knochen makroskopisch gut zu verfolgen sind. Die sie trennenden Rinnen vervollständigen sich durch die Thätigkeit der Osteoblasten zu Kanälen. Das eingeschlossene, Blutgefässe enthaltende Bindegewebe (Periost) scheidet an ihrer Innenwand neue Knochenschichten ab und lässt so die Havers'schen Lamellen entstehen, während sich die Räume selbst zu den Havers'schen Kanälen verengern. Dieser Prozess schreitet fort, solange das Knochenwachstum andauert. Erst später werden aussen wieder konzentrische Schichten gebildet, welche grössere oder geringere Teile der Rindensubstanz umfassen und als Generallamellen bezeichnet werden. Auch beim Erwachsenen findet fortdauernd Um- und Neubildung der Havers'schen Systeme statt.

Unmittelbar nach Beginn der periostalen Ossifikation setzt auch die endochondrale an demselben Knochen ein. Das osteogene Gewebe wächst in den verkalkten Knorpel hinein und bildet durch Einschmelzung der Grundsubstanz gebuchtete Höhlen, den primordialen Markraum, in den das noch stehenbleibende Knorpelgewebe mit zackigen Vorsprüngen hineinragt. Die Knochenbildung übernehmen auch hier die im Bindegewebe enthaltenen Osteoblasten, welche die Höhlenwand als einfache Zellschicht überziehen und an ihr Knochenschichten abzulagern beginnen. Dieser Prozess schreitet nach beiden Enden des Skeletteils fort und hält in seiner Ausdehnung annähernd gleichen Schritt mit der periostalen Verknöcherung. Stets geht aber die Verkalkung des Knorpels seiner Einschmelzung zu weiteren Markräumen voraus. So bildet sich im Innern der Knochen die diesen anfänglich vollkommen ausfüllende spongiöse Substanz. Bei den Röhrenknochen wird dieselbe schon im fötalen Leben zum Teil wieder zurückgebildet, wodurch eine anfangs sehr enge, sich allmählich erweiternde zusammenhängende Markhöhle entsteht. An den Enden des enchondralen Verknöcherungsbezirks zeigen sich die Knorpelzellen in Längsreihen (säulenartig) angeordnet. Hier schreitet das Längenwachstum des Skeletteils infolge Vermehrung des Knorpels fort, durch dessen stetig vorschreitende Verkalkung und Einschmelzung sich wiederum die knöcherne Diaphyse verlängert.

An den Enden der Röhrenknochen bleiben bis zur Geburt ziemlich beträchtliche Stücke die Epiphysen, knorpelig. An ihrer Grenze gegen die Diaphyse geht der perichondrale

Knochencylinder mit einem dünnen, weichen Rande kontinuierlich in das Perichondrium der Epiphyse über, so dass, wenn aus der Diaphyse ein Längsstreifen herausgeschnitten wird, an diesem das Perichondrium der Epiphyse haftet und mit ihm bis zur Gelenkfläche vom Knorpel abgezogen werden kann. Der kontinuierliche Übergang des Knochencylinders in das Perichondrium sichert beim Embryo zum grössten Teil den Zusammenhang von Diaphyse und Epiphyse. Letztere bricht nach Entfernung der Knorpelhaut in der Schicht, in welcher die Resorption des verkalkten Knorpels vor sich geht, leicht ab.

Die Verknöcherung der Epiphysen beginnt rein enchondral von besonderen Knochenkernen aus, indem von der Peripherie des Knorpels her das knochenbildende Gewebe einwandert (Vascularisation), an einer umschriebenen Stelle im Innern der Epiphyse ein feines Netzwerk von Capillaren bildet und in dem zunächst wieder entstehenden Verkalkungspunkt die oben beschriebenen Vorgänge eintreten lässt. Von diesen selbständigen Ossifikationscentren, welche von den Verknöcherungsbezirken der Diaphysen durch die Epiphysenknorpel getrennt bleiben, wird allmählich die ganze Epiphyse mit Ausnahme der Gelenkknorpel in spongiöse Substanz umgewandelt. Bis zum Abschluss des Längenwachstums der Röhrenknochen unterliegen stetig neue Bezirke des ununterbrochen wachsenden Epiphysenknorpels sowohl von der Seite der sich vergrössernden Diaphyse als auch von der knöchernen Epiphyse her der Ossifikation.

Das neugeborene Kind besitzt in der Regel einen knöchernen Epiphysenkern nur im distalen Femurende (Zeichen der Reife des Neugeborenen). Bis zur Entwicklung aller übrigen Epiphysenkerne und der accessorischen Kerne in den knorpeligen Vorsprüngen der Skeletteile vergeht noch eine Reihe von Jahren. Manche Röhrenknochen (an Hand und Fuss) entwickeln nur einen Epiphysenkern.

In den kurzen und den platten primordialen Knochen ist die Ossifikation enchondral und beginnt meist etwas später als an den langen Röhrenknochen, bei mehreren sogar erst nach der Geburt.

2. Beleg- oder Bindegewebsknochen.

Die Deck- oder Belegknochen, welche oben bereits aufgezählt wurden, bilden sich im Bindegewebe entweder ohne knorpeliges Vorstadium, oder, wie Nasenbein, Thränenbein, Pflugscharbein und Zwischenkiefer, rein perichondral auf dem Knorpel, welcher sich zurückbildet, ohne in Knochengewebe umgewandelt zu werden. In beiden Fällen ist der Prozess derselbe.

Meist wird zunächst eine Verkalkung von Bindegewebszügen beobachtet. In ihrer Umgebung lagern Gruppen von Osteoblasten, welche auf den sklerosierten Bindegewebsfasern feine Knochenschichten ablagern. Durch Vereinigung vieler solcher kleiner Herde und Fortschreiten des Prozesses nach der Peripherie unter vorheriger Verkalkung weiteren Bindegewebes entsteht ein dünnes Knochenplättchen von netzartiger Struktur. Die Maschen werden durch neue Knochenbälkchen allmählich enger. In der Mitte des Plättchens beginnen sich kurze Bälkchen senkrecht zu erheben und zum Dickenwachstum beizutragen, welches ebenfalls zur Peripherie fortschreitet. Es entstehen kleine Hohlräume, welche knochenbildendes Gewebe einschliessen und zum Teil zu Markräumen werden. An den platten Knochen der Schädeldecke tritt in dem anfänglich unregelmässigen knöchernen Netzwerk bald eine radiäre Anordnung, deren Centrum der ursprüngliche Ossifikationsherd ist, deutlich in die Erscheinung und lässt sich besonders leicht am getrockneten embryonalen Knochen beobachten. Weiter bildet sich eine dichtere äussere und innere Knochenplatte, zwischen denen die älteren Bildungen die Diploë ausmachen. Bei anderen Bindegewebsknochen, z. B. den Kiefern, sind die Bau- und Wachstumsverhältnisse sehr verwickelt.

Wie bei den primordialen bleiben auch bei den Belegknochen, deren Gewebe später keine Besonderheiten mehr aufweist, Osteoblasten als Knochenkörperchen zwischen den Lamellen eingeschlossen.

Das Schlüsselbein gleicht schon frühzeitig einem Röhrenknochen. Seine eigentümliche

Entstehungsweise lässt es als den Bindegewebsknochen nahestehend erscheinen. Die Skeletteile dieser Gattung bleiben teils selbständig bestehen, teils verwachsen sie früher oder später mit gleichartigen oder mit primordialen.

Von dem Baue der embryonalen Knochen lässt sich im Röntgenbilde manches erkennen, besonders bei stereoskopischer Darstellung, welche das Innenbild des Knochens in seiner ganzen Dicke sehr schön zur Anschauung bringt. Von einer Struktur des noch unfertigen fötalen Knochens kann in dem Sinne wie beim Erwachsenen nicht die Rede sein. Statische und mechanische Gesetze kommen bei ihm kaum zum Ausdruck, vor allem fehlen ja noch die Epiphysen, und die anfänglich gebildete Knochensubstanz wird fortgesetzt wieder resorbiert und weicht den sich erweiternden Markräumen. In der Anordnung der netzartig untereinander verflochtenen und doch eine bestimmte Richtung innehaltenden Bälkchen der Spongiosa kennzeichnet sich daher fast nur die Wachstumsrichtung. Im Inneren der Röhrenknochen entspricht diese naturgemäss der Längsrichtung, in einigen platten Knochen (Schulterblatt Tafel II Fig. 2, Beckenschaufel Tafel II Fig. 3, Pars lateralis des Occipitale Tafel VIII Fig. 10) findet sich eine fächerartige Ausbreitung, in anderen (Stirnbein Tafel IX Fig. 1 und Hinterhauptsschuppe Tafel VIII Fig. 4 u. 6) eine radiäre Verbreitung nach allen Richtungen. Die cortikalen Cylinder der Röhrenknochen sind auf den Tafeln zum Teil sehr gut wiedergegeben, vereinzelt auch die zur Markhöhle führenden Ernährungskanäle.

Verkalkungsherde erscheinen zunächst als unregelmässige Flecken oder Streifen, z. B. Tafel IV Fig. 1 Calcaneus, Fig. 4 Calcaneus und Talus. In einem weiteren Stadium, wenn ein Teil des verkalkten Knorpels aufgelöst, die Verkalkung aber in der Umgebung des primären Markraumes fortgeschritten ist, stellen sie dunkle, einen hellen Hof umgebende Ringe dar, wie Tafel VII Fig. 5 in der proximalen Tibiaepiphyse und trotz der Verkleinerung sehr fein angedeutet in Tafel V Fig. 4, Capitatum und Hamatum. Bald darauf werden aus diesen enchondralen Kernen regelmässige Gebilde, nachdem die eigentliche Ossifikation begonnen hat.

Es möge nun kurz die Entwicklung der einzelnen Skeletteile beschrieben werden.

I. Rumpfskelet.

a) Wirbelsäule (Tafel I bis VII).

Die Verknöcherung der Wirbel geschieht enchondral und beginnt um die Mitte des 3. Monats, also ziemlich spät, und zu einer Zeit, wo ausser sämtlichen Deckknochen auch die hauptsächlichsten primären Knochen sich zu bilden begonnen haben; denn von letzteren finden sich, ehe ein Wirbel verknöchert, schon vor: die langen Röhrenknochen der Extremitäten, Schulterblatt, Darmbein, Schuppe und Seitenteile des Occipitale, elf Rippenpaare und die Endphalangen sämtlicher Finger. Zwei Prozesse gehen an der Wirbelsäule unabhängig nebeneinander her, die Verknöcherung der Bogen und diejenige der Wirbelkörper. Erstere beginnt in dem oben charakterisierten Zeitpunkt alsbald nach dem Auftreten der den Partes laterales angehörenden Kerne in den Bogenteilen des Atlas und schreitet caudal von Wirbel zu Wirbel vor. Vom zweiten Halswirbel ab liegen diese Ossifikationscentren nahe den Wirbelkörpern. Bald nachher beginnt die Verknöcherung der Körper in den untersten Brustwirbeln und schreitet von da aus etwas schneller oral, langsamer caudal fort. So kommt es, dass die Bogen der Halswirbel schon ziemlich gross sind, ehe die entsprechenden Kerne in den Körpern entstehen, andererseits aber im Kreuzbein die letzteren sich früher entwickeln als die knöchernen Bogen. Aus Tafel I sind diese Vorgänge noch bis zu einem gewissen Grade ableitbar. Aus bereits angeführten Gründen habe ich die Wiedergabe von Röntgenphotographieen jüngerer Embryonen vermieden. Das Kaliglycerinpräparat bietet dagegen vorzügliche Bilder. Im Wirbelkörper liegt das Ossifikationscentrum zuerst dorsal von der Chorda, umschliesst diese dann allseitig und bringt sie an dieser Stelle vollständig zum Verschwinden. Die Verknöcherung der

Wirbelsäule erfolgt somit nach einem Typus, der verschieden ist von demjenigen, nach welchem sich das knorpelige Achsenskelet entwickelt. Bis zum Ende des 3. Monats hat die Verknöcherung fast aller Wirbel begonnen, so dass von den im fötalen Leben überhaupt ossifizierenden meist nur noch die beiden unteren Kreuzbeinwirbel und der erste Steissbeinwirbel fehlen.

Mit Röntgenschen Strahlen nachweisbar werden die Kerne schon bald nach ihrem Entstehen, wenn sie so gross geworden sind, dass sie makroskopisch wahrgenommen werden können und ausserdem ihr Kalkgehalt nicht mehr zu gering ist. In den Wirbelkörpern entwickeln sie sich bald zu kleinen, nicht ganz regelmässigen linsenförmigen Scheibchen, deren Grösse von den unteren Brustwirbeln an gerechnet nach beiden Enden der Wirbelsäule hin allmählich abnimmt, so dass die äussersten an der Grenze des mit blossem Auge erkennbaren liegen. Im Bereiche der Lendenwirbelsäule zeigen sie schon früh eine grössere Höhe. Ihre anfängliche Lage im Innern der knorpeligen Wirbelkörper und der Umstand, dass die Verknöcherungscentren der Bogenspangen nicht unmittelbar an den Körper angrenzen, bringt es mit sich, dass die drei Knochenkerne jedes Wirbels anfänglich durch relativ weite Zwischenräume voneinander getrennt erscheinen.

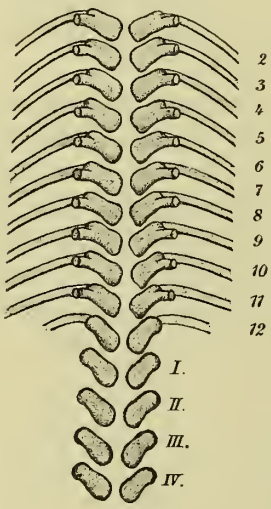

Fig. 7
Hintere Ansicht der verknöcherten Teile der Wirbelbogen im 9. Monat (halbschematisch, die Knorpelteile sind weggelassen). 1 : 2.
I erster Lendenwirbel.

Die Höhenlage der drei knöchernen Teile eines Wirbels ist nicht an allen Stellen übereinstimmend. Zur Orientierung geht man auf den Tafeln am zweckmässigsten von der ersten Rippe aus und überzeugt sich durch Abzählen, ob sämtliche zwölf Rippenpaare abgebildet sind. An dem so bestimmbaren untersten Brustwirbel pflegen die drei Knochenkerne in einer Horizontalebene zu liegen. An den folgenden Brustwirbeln entfernen sich die Bogen von dem zugehörigen Körper immer weiter nach oben, so dass die Bogen des ersten Brustwirbels fast mit dem Körper des 7. Halswirbels in gleicher Höhe liegen. Dieses entspricht dem thatsächlichen Verhalten und ist kein Fehler der Projektion, da, wenn der Embryo in Rückenlage photographiert wird, grade die Wirbelkörper infolge ihrer grösseren Entfernung von der photographischen Platte auch die grösste seitliche Verschiebung erleiden. Umgekehrt treten an den untersten Lendenwirbeln und am Kreuzbein die Wirbelkörper weiter nach dem caudalen Ende der Wirbelsäule vor, so dass die Bogen der Kreuzbeinwirbel neben den Kernen der nächst oberen Wirbelkörper erscheinen. Auch letzteres entspricht der Wirklichkeit insofern, als die seitlichen Rumpfaufnahmen (vergl. Tafel IV Fig. 2) zeigen, dass durch die Rückwärtsbiegung des Kreuzbeins die Bogen gehoben werden und so mit dem vorhergehenden Wirbelkörper in eine zur Körperachse fast senkrechte Ebene gelangen.

Die ossifizierten Teile der Bogen enden, dorsal allmählich breiter und dicker werdend, mit abgerundeter Fläche im Knorpel, ähnlich wie die Rippen und die Diaphysen der Röhrenknochen. Besonders an den unteren Brustwirbeln und den Lendenwirbeln stellen diese dorsalen Teile breite, abwärts konvergierende, dicke Schuppen dar (vergl. Textfigur 7 mit den älteren Embryonen in Tafel II—V sowie mit Tafel VI). Grade am Wirbelbogen lässt sich gut verfolgen, wie der embryonale Knochen nicht nur an seinen Enden, sondern in seiner ganzen Ausdehnung an allen Punkten wächst. Denn jede knöcherne Bogenhälfte wird schon am Ende des 3. Monats durch einen charakteristisch geformten Knochen gebildet, der in seiner Gestalt nicht wesentlich von dem Zustande in den letzten Monaten des fötalen Lebens abweicht und die Andeutungen der Quer- und Gelenkfortsätze enthält, so dass in Hinblick auf diese komplizierte Form der Spangen nicht ausschliesslich ein dorsales und ventrales Längenwachstum und einfache Dickenzunahme angenommen werden kann.

An den Wirbelkörpern werden im Röntgenbilde bemerkenswerte Strukturverhältnisse kaum vor dem 4. Monat bemerkbar. Erst nach dieser Zeit (vergl. Tafel II und IV) unter-

scheidet sich eine obere und untere dichtere Platte, welche nur an den Kreuzbeinwirbeln wenig deutlich ist und dem verkalkten Knorpel entspricht, von der dazwischen liegenden helleren Zone, in welcher die Resorption des Knorpels vor sich geht und die Bildung von Knochensubstanz beginnt. Die Mitte wird von einem dichten, flachen Kern eingenommen. Seine grösste Ausdehnung entspricht in den Lenden- und unteren Brustwirbeln der Längsachse des Embryo, in den übrigen Brustwirbeln liegt er horizontal. Er stellt die fertige Spongiosa dar. In den letzten Wochen vor der Geburt, wo die Knochenkerne grösser sind, tritt eine senkrechte Anordnung der Bälkchen (parallel der Körperachse) im Innern der Wirbelkörper allmählich mehr in die Erscheinung. Auf den Tafeln ist davon nichts sichtbar, weil die Abbildungen der älteren Embryonen zu sehr verkleinert werden mussten. Dagegen zeigt Tafel VII Fig. 4, dass bei dem Dickenwachstum der Kerne nicht ein regelloses Maschenwerk von Bälkchen entsteht, vielmehr bestimmte Wachstumsrichtungen vorwalten, welche im Querschnitt eine Art von Schmetterlingsfigur entstehen lassen.

Die den Knochenkern des Wirbelkörpers seitlich begrenzende Fläche ist auch in der Richtung von oben nach unten gewölbt (vergl. besonders Tafel IV Fig. 2). Eine entgegengesetzte Krümmung weisen die knorpeligen Wirbelkörper auf, so dass den äusserlich am meisten vorgewölbt erscheinenden Teilen die Zwischenbandscheiben, der Konkavität jedoch die Mitte des Knochenkerns entspricht.

Beim Neugeborenen sind die Wirbel in ihren wesentlichen Teilen einschliesslich der Querfortsätze und Gelenkteile der Bogen verknöchert, doch sind die beiden Bogenhälften noch voneinander und vom Wirbelkörper durch Knorpel getrennt. Im ersten und zweiten Lebensjahre vereinigen sich, am 3. bis 5. Halswirbel beginnend, die knöchernen Bogenhälften miteinander und während einiger späterer Jahre auch mit dem Körper. Noch später erscheinen eine Reihe neuer Kerne und zwar an den Spitzen der Dorn- und der Querfortsätze, an den Endflächen der Wirbelkörper (Epiphysenplatten) und an den Gelenkfortsätzen.

Die fünf Abschnitte der Wirbelsäule bieten bezüglich ihrer Entwicklung und Verknöcherung noch einige Besonderheiten. Niedere Wirbeltiere besitzen zu jedem Wirbel ein Rippenpaar. Ähnlich werden beim Menschen, wenn auch nur rudimentär, an allen Teilen der Wirbelsäule mit Ausnahme des Steissbeins Rippenanlagen gebildet, die aber in der Regel an Hals- und Lendenwirbelsäule und am Kreuzbein mit den Wirbeln verschmelzen und dadurch unkenntlich werden.

An den Halswirbeln entspricht die vordere Spange, Processus costarius, der von den Foramina transversaria durchbohrten Seitenfortsätze solchen rudimentären Rippen. Sie ossifizieren auch selbständig von besonderen Knochenkernen aus und zwar meist vom 6. Monat ab und zuerst am 7. Halswirbel. An diesem besitzt das Rippenrudiment auch beim Erwachsenen sehr häufig eine grössere Selbständigkeit und gleicht ganz einer kleinen Rippe, die jedoch seitlich den Querfortsatz des Wirbels meist nur wenig überragt, aber ähnlich wie die Brustrippen beweglich mit dem Wirbelkörper und dem Querfortsatz verbunden sein kann. Zuweilen entwickelt es sich an einer oder an beiden Seiten zu grösserer Länge und wird dadurch zu einer Halsrippe (vergl. Tafel II Fig. 3). An den übrigen Halswirbeln verknöchern die entsprechenden Spangen etwas später, bis zum 9. Monat am 6. und 5. Wirbel, im 10. am 4. bis 2. Halswirbel, am Atlas jedoch meist erst nach der Geburt. An ihrem medialen und lateralen Ende stehen sie mit dem ventralen Teile des Wirbelbogens und mit dessen Querfortsatz in Verbindung, berühren jedoch nicht den knöchernen Wirbelkörper. Auch in diesem Punkte stimmen die Rippenrudimente der Halswirbel mit den Brustrippen überein, da überall die seitlichen Teile der Wirbelkörper, mit denen später die Rippen artikulieren, von den ventralen Enden der Bogen aus verknöchern.

Mit dem Körper des Epistropheus verbindet sich schon im Stadium der Verknorpelung der Körper des Atlas und wird dadurch zum Zahnfortsatz des 2. Halswirbels. Die beiden knorpeligen Bogenspangen des Atlas sind anfangs ventral von dem Zahnfortsatz unter-

einander durch Bindegewebe verbunden, in welchem sich jedoch ein Knorpelstück (hypochordale Knorpelspange der Vögel) entwickelt. Dieses ossifiziert im ersten Lebensjahre von einem selbständigen Knochenkern aus, der sich nach beiden Seiten vergrössert und den vorderen Bogen bildet. Im Zahnfortsatz des Epistropheus entsteht im 5. Monat ein Ossifikationscentrum (vergl. Tafel IV und IX). Knöcherner Zahnfortsatz und Wirbelkörper verschmelzen erst im 7. Lebensjahre, lassen aber zuweilen noch lange Zeit Andeutungen ihrer ursprünglichen Selbständigkeit erkennen. Auch entwickelt sich im oberen Teile des Zahnfortsatzes zuweilen eine knöcherne Epiphysenplatte ähnlich wie bei einem Wirbelkörper.

Die rudimentären Rippen der Lendenwirbel sind in den Querfortsätzen der Bogen enthalten. Wenn am obersten dieser Wirbel eine freie Rippe (Lendenrippe) erhalten bleibt (vergl. Tafel III Fig. 1), so scheint sie gleichzeitig mit den Brustrippen zu verknöchern. Der ihr entsprechende Querfortsatz fehlt alsdann.

Die knorpelige Anlage des Kreuzbeins besteht aus fünf getrennten Wirbeln, deren Körper durch Zwischenbandscheiben untereinander verbunden sind. Ihre breiten Seitenteile enthalten Rippenrudimente, die aber erst bei der Verknöcherung als solche kenntlich werden (vergl. Tafel VI beiderseits zwei selbständige Kerne, welche den Seitenteilen des 1. und 2. Kreuzbeinwirbels angehören). Die Ossifikation der Sacralwirbel geschieht ähnlich wie bei den übrigen Wirbeln, sie weisen jedoch, wie das ganze Schwanzende der Wirbelsäule, eine nach hinten zunehmende Reduktion auf, welche, da der Wirbelkanal in dieser Region keine hervorragende Bedeutung mehr besitzt, besonders die Bogen betrifft und auch in dem späten Auftreten ihrer Ossifikationscentren Ausdruck findet. Caudal weichen daher die Wirbel immer mehr von ihrem ursprünglichen Typus ab. Am ersten Sacralwirbel gleichen die drei Knochenkerne, die schon im dritten Monat makroskopisch leicht zu beobachten sind, noch fast vollkommen denjenigen eines Lendenwirbels. Dieses Verhalten kommt auch auf den Röntgenbildern klar zur Wiedergabe (vergl. auch Tafel VII Fig. 4). Der erste Sacralwirbel erscheint fast stets wie ein sechster Lendenwirbel. Er bleibt den übrigen Kreuzbeinwirbeln gegenüber auch später am längsten selbständig, denn die knöcherne Verwachsung der Körper und Bogen beginnt etwa im 16. Lebensjahre an den untersten beiden Wirbeln und schreitet successive nach oben fort, so dass die Synostose zwischen 1. und 2. Sacralwirbel erst im 25.—30. Lebensjahre eintritt. Den Charakter als Kreuzbeinwirbel erhält er vollständig bei Entwicklung des Promontoriums, welches die nicht völlig zur Entfaltung gelangende Aufrichtung des Beckens ergänzt und dessen Stellung der aufrechten Körperhaltung anpasst.

Hinsichtlich der Zeit bestehen in dem Auftreten der Ossifikationscentren der Kreuzbeinwirbel beim Fötus ziemlich bedeutende Abweichungen. Bis zum Ende des dritten Monats entwickeln sich die Kerne im 1. bis 3. Sacralwirbelkörper, dagegen nur im Bogen des ersten (Tafel I). Im vierten Monat treten meist nur die Bogenkerne des 2. Wirbels hinzu, im fünften Monat der Körper des 4. und der Bogen des 3. Wirbels, Ende des fünften, spätestens Anfang des sechsten Monats auch die Bogenteile des 4. Wirbels (Tafel III). Ein weiterer Fortschritt tritt zuweilen erst im 9. Monat ein, wo die Seitenteile (Rippenrudimente) des 1. und 2. Wirbels spätestens ihre Kerne erhalten. Meist bilden sich die letztgenannten Centren im 8., zuweilen schon im 7. Monat. Von dieser Zeit an, seltener schon früher, finden sich auch der 5. Wirbelkörper und die Bogen des 4. ossifiziert. Bis zur Geburt verknöchert dann nur noch der Körper des 5. Wirbels (vergl. Tafel VII Fig. 1). Tafel IV Fig. 2 bietet eine Ausnahme. Die Gesamtzahl der Sacralwirbel wechselt bei den einzelnen Tierklassen innerhalb weiter Grenzen (1—10).

Meist verknöchert auch der erste Steissbeinwirbel schon vor der Geburt (Tafel VII Fig. 1). Er besitzt später deutliche Seitenfortsätze und Bogenrudimente, letztere in den Cornua coccygea, welche Reste oberer Gelenkfortsätze darstellen. Auch am 2. und 3. Caudalwirbel können noch Seitenfortsätze unterschieden werden. Weiter hinten besitzt der Wirbelkörper jedoch keine Anhangsgebilde mehr. Die Maximalzahl dieser Wirbel beträgt beim Menschen sechs.

Die nach der Geburt als Ausdruck der Anforderungen, welche die aufrechte Körper-

haltung an die Wirbelsäule stellt, in dieser sich allmählich stärker ausprägenden Krümmungen sind schon beim Embryo in geringem Masse vorhanden (vergl. Tafel I Fig. 3 und Tafel IV Fig. 2) und werden gegen Ende des fötalen Lebens deutlicher, bilden sich also nicht etwa nur unter dem Einflusse der Belastung. Beim Erwachsenen sind diese Krümmungen im ganzen sehr konstant und prägen sich in der Form der Wirbelkörper aus. Auch Verbiegungen der Wirbelsäule, die als pathologisch aufgefasst werden können, finden sich zuweilen schon beim Embryo (vergl. Tafel II Fig. 3). Inwieweit dieselben von Einfluss auf die spätere Entwicklung der Wirbelsäule sein könnten, will ich nicht erörtern. Bei ihrer Entstehung mögen die Raumverhältnisse im Uterus am meisten beteiligt sein.

b) Rippen (Tafel I—VII).

Die Brustrippen verknöchern perichondral und verhalten sich ähnlich den langen Röhrenknochen der Extremitäten, doch tritt die Corticalis bei ihnen anfänglich nur in sehr dünnen Lagen auf. Schon am Ende des zweiten Monats erhalten sie in ihrem dorsalen Abschnitte einen Ossifikationsherd, der sich nur langsam nach der Wirbelsäule zu, sehr schnell aber ventral ausbreitet, so dass sie zu Anfang des dritten Monats als zarte knöcherne Spangen den grössten Teil der Brustwand umfassen. Zuerst verknöchert die 6. und 7. Rippe, von hier schreitet der Prozess caudal und oral gleichmässig fort, zuletzt ossifiziert das 1. Paar, kurz vor diesem das zwölfte. Bis zur Mitte des 3. Monats hat die Verknöcherung in der Regel bei allen begonnen, das 12. Paar verhält sich jedoch zuweilen unregelmässig. Die ventralen Enden der Knochenspangen bleiben bis zur Geburt auch an den oberen Rippen durch lange Knorpelstücke vom Brustbein getrennt und erscheinen relativ breit und dick, während im dorsalen Teil, besonders da, wo die Verknöcherung zuerst anfängt, die Rippen auffallend schmal bleiben. Die Rippenknorpel gehen in die Anlage des Brustbeins ursprünglich kontinuierlich über, nachträglich aber bildet sich an der Übergangsstelle eine Gelenkhöhle. Für die zweite Rippe, welche mit dem Manubrium und dem Corpus sterni gleichzeitig artikuliert, wird diese Höhle meist doppelt angetroffen. Die dorsalen Enden der knöchernen Rippen sind während des ganzen fötalen Lebens, da Tuberculum, der medial davon gelegene Gelenkteil und das Capitulum knorpelig bleiben, nach vorn zugeschärft (vergl. Tafel VII Fig. 4). Die den Sulcus costalis begleitende untere scharfe Leiste ist schon bei Embryonen mittleren Alters kenntlich (bei dem Neugeborenen auf Tafel VI sehr deutlich). Der Angulus ist beim Embryo auch an den mittleren und unteren Rippen deutlich ausgeprägt und liegt an der Übergangsstelle des schmalen dorsalen Teils in die verbreiterte Strecke, an den oberen und unteren Rippen der Wirbelsäule näher als an den mittleren, ist aber auf den Tafeln in der Regel nur an der ersten Rippe, wo er mit dem Tuberculum zusammenfällt, genügend erkennbar. Vom 8. Lebensjahre ab entwickeln sich Epiphysenkerne im Capitulum und Tuberculum.

c) Brustbein (Tafel III Fig. 2—5 und Tafel VII Fig. 1 und 4).

Das Brustbein ist ein phylogenetisch ziemlich spät erworbener Skeletteil, fehlt noch bei sämtlichen Fischen und findet sich erst von den Amphibien an. Beim menschlichen Embryo verknöchert es erst vom 6. Monat ab und zwar enchondral von mehreren Kernen aus, welche in Anordnung, Grösse und hinsichtlich der Zeit ihres Auftretens mancherlei Verschiedenheiten aufweisen. Meist bildet sich zuerst ein Knochenkern im Manubrium, dem bald mehrere im Corpus folgen. Sie bilden zunächst eine Längsreihe und nehmen bald rundliche oder elliptische Gestalt an. In späteren Monaten finden sich die Kerne im Körper des Brustbeins zuweilen paarweise, manchmal in drei oder vier Querreihen angeordnet. Oft treten unregelmässig verstreut mehrere Nebenkerne auf, auch verschmelzen manche Kerne frühzeitig mit andern. Nicht selten tritt das erste Ossifikationscentrum im oberen Teil des Körpers zwischen

dem 2. und 3. Rippenknorpel auf. Hierher werden auch diejenigen Fälle gehören, in denen dieser Kern noch längere Zeit hindurch die übrigen an Grösse übertrifft (Tafel III). Beim Neugeborenen sind die Kerne (bis 13 an Zahl, in der Regel aber viel weniger, etwa 6—8) meist noch voneinander getrennt, und der grösste Teil des Brustbeins wird noch von Knorpel gebildet. Die Verknöcherung vervollständigt sich teils durch neue Kerne, teils durch Vergrösserung und Verschmelzung der älteren. Stets entspricht die Lage der Kerne der Höhe der Intercostalräume. Wenn auch das Brustbein in seiner knorpeligen Anlage anscheinend einheitlich ist, so sind doch in demselben Segmente präformiert, in deren Mitte die Ossifikationscentren entstehen.

Das oberste Segment ist das Manubrium, die übrigen, deren Grenzen durch die Mitte der Rippenansätze gehen, bleiben beim Menschen in der Regel nicht dauernd selbständig, wohl aber bei einigen anderen Säugetieren. Beim Menschen vereinigen sich durch Synostose zuerst untereinander die Segmente des Corpus sterni, welche bis zum 12. Lebensjahre in einer Anzahl von 3 bis 5 fertig verknöchert sind und nur noch durch schmale Knorpelstreifen voneinander getrennt werden. Später verwächst auch Manubrium und Corpus, doch kann sich zwischen beiden statt der Synostose eine Syndesmose entwickeln (Angulus Ludovici), auch eine Gelenkverbindung wird in seltenen Fällen beobachtet.

Der Processus ensiformis, dessen Ossifikation zu unregelmässiger Zeit im Kindesalter beginnt, verknöchert vollständig erst in vorgerücktem Alter und verwächst dann auch mit dem Corpus durch Synostose. Wahrscheinlich entsteht er aus den ventralen Enden des 8. Rippenpaares. Zuweilen ist er der Länge nach in zwei Teile gespalten oder besitzt eine runde oder schlitzförmige Öffnung (Tafel VII Fig. 4), gleichsam der geringste Grad einer Fissura sterni.

So prägt sich an allen Teilen des Rumpfskelets eine Rückbildung aus, am Brustkorb vorwiegend in dem Verhalten der Rippen, von denen die 8.—10. keine direkte Verbindung mehr mit dem Brustbein gewinnen (Costae spuriae) und die beiden letzten als mehr oder weniger kurze Spangen frei endigen (Costae fluctuantes), sowie in dem Umstande, dass normaler Weise 13—14 Rippenpaare ursprünglich knorpelig angelegt werden, dass eine 13. Rippe zuweilen auch verknöchert (Tafel III Fig. 1), und, von primitiveren Zuständen ganz abgesehen, selbst noch bei anderen Säugetieren die Zahl der Rippen zum Teil grösser ist als beim Menschen. Wie der hintere Abschnitt des Brustteils des Rumpfskelets zu Gunsten des Lendenteils einer Rückbildung unterliegt, verhält es sich ähnlich mit letzterem in Bezug auf das Kreuzbein, denn der zuweilen noch als selbständiger sechster Lendenwirbel persistierende 25. Wirbel ist normaler Weise der erste Sacralwirbel, manchmal rückt das Becken aber noch um einen weiteren Wirbel nach vorn. Solche Wirbel, welche einen anderen Charakter tragen, als ihnen unter normalen Verhältnissen zukommt, werden als Übergangswirbel bezeichnet, so dass ein thoraco-lumbaler Übergangswirbel der 12. Brustwirbel oder der 1. Lendenwirbel ist, wenn nur eine Rippe an denselben zur Entwicklung gelangt, andererseits ein lumbo-sacraler Übergangswirbel entsteht, wenn der 1. Sacralwirbel lumbalen Charakter erhält, das Kreuzbein also um einen Wirbel nach hinten rückt, wobei gleichzeitig der erste Caudalwirbel zum 5. Sacralwirbel wird. Ein wohl selteneres Vorkommnis beobachtete ich bei einem Zwillingspaar an beiden Föten (von 34 und 35 cm Gesamtlänge) in genau übereinstimmender Weise. Es bestanden bei beiden nur 11 Rippenpaare, also 11 Brustwirbel, 5 Lendenwirbel und 5 Kreuzbeinwirbel.

II. Kopfskelet.

a) Schädel (Tafel I, II, IV, V, VII—IX).

In dem zusammenhängenden knorpeligen Primordialkranium bilden sich vom Anfange des 3. Monats ab enchondral eine Anzahl von Knochenkernen, durch deren Wachstum und Vereinigung die primordialen Knochen der Schädelkapsel hervorgehen: Hinterhauptsbein,

Keilbein, Felsenbein mit Pars mastoidea, Siebbein und Nasenmuscheln. Hierzu treten noch eine Reihe von Deckknochen. Mehrere der fertigen Knochen stellen beim Menschen nicht einheitliche Bildungen, sondern Komplexe zum Teil heterogener Bestandteile dar, die bei anderen höheren Wirbeltieren und selbst noch bei Säugetieren dauernd selbständig bleiben. Dieser Umstand und die Einheitlichkeit des knorpeligen Kraniums liessen die sogenannte Wirbeltheorie des Schädels in ihrer ursprünglichen Form als unhaltbar erscheinen. Sicher ist einst auch der Schädel aus Ursegmenten allmählich hervorgegangen, aber es sind keine Tierformen mehr bekannt, die diesen Umbildungsprozess noch heute phylogenetisch oder ontogenetisch zu verfolgen gestatteten.

Für die Beobachtung der ersten, sehr feinen Anfänge der Ossifikationscentren sind die X-Strahlen keineswegs ein sehr geeignetes Mittel (vergl. Tafel VIII Fig. 7—9), dagegen leistet für die makroskopische Betrachtung, wie besonders auch bei Anwendung der Lupe die Schultzesche Kaliglycerinmethode ganz vortreffliche Dienste.

1. Dicht vor dem Hinterhauptsloch, sowie beiderseits unmittelbar neben demselben, entwickelt sich je ein Knochenkern, und nach hinten vom Hinterhauptsloch und durch einen breiten Knorpelstreifen von ihm getrennt im oberen Teile der knorpeligen Schuppe ein vierter Verknöcherungsherd, der aus zwei seitlich von der Mittellinie gelegenen dreieckigen Plättchen hervorgeht. Dieselben verschmelzen jedoch sehr bald durch eine anfangs schmale, sich schnell verbreiternde mediane Brücke und stellen alsdann einen einheitlichen Knochen dar. Aus diesen vier Kernen geht der grösste Teil des Hinterhauptsbeins hervor, welches somit, von dem sich als Deckknochen entwickelnden oberen Teile der Schuppe abgesehen, ein primordialer Knochen ist. Die den Partes laterales entsprechenden seitlichen Kerne schliessen sich nach oben der Reihe der Wirbelbogen an, entstehen jedoch vor der Verknöcherung der Bogen und übertreffen diese stets an Grösse, doch ist am Ende des 3. Monats der Unterschied noch nicht wesentlich. Um diese Zeit ist ventral von ihnen (Tafel I Fig. 3 und Tafel VIII Fig. 7—9) der Kern in der Pars basilaris an seiner schrägen Stellung als ein schmales, ca. 3 mm langes Plättchen leicht kenntlich. Er verbreitert sich bei weiterem Wachstum mehr an seiner hinteren Seite (Tafel VIII) und rückt dadurch den Kernen der Partes laterales, welche sich ebenfalls ziemlich schnell, wenn auch vorwiegend dorsal verlängern und verbreitern, am vorderen Umfange des Hinterhauptsloches schon bald nahe, während andererseits die letztgenannten Knochenteile, deren vorderste Abschnitte die Condyli tragen, bis in den 9. Monat hinein von der knöchernen Schuppe durch einen breiten Knorpelstreifen getrennt bleiben. Der primordiale Teil der Schuppe bildet schon am Ende des dritten Monats eine kräftige, länglich viereckige Platte, deren grösste Ausdehnung senkrecht zur Körperachse gerichtet ist. Schon frühzeitig vereinigt sich hiermit der unmittelbar aus dem häutigen Primordialkranium hervorgehende Teil der Schuppe. Dieser entwickelt sich ebenfalls aus zwei Centren, welche untereinander erst verschmelzen, nachdem sie sich einzeln mit dem primordialen Teil der Schuppe vereinigt haben.

Beim Neugeborenen sind die vier Teile des Hinterhauptsbeins, Pars basilaris, Partes laterales und Squama, noch durch dünne Knorpelstreifen voneinander getrennt (vergl. Tafel VIII Fig. 10). Auch die Vereinigungsstelle der beiden Bestandteile der Schuppe ist noch kenntlich an zwei in der Höhe der Protuberantia occipitalis externa vom Rande aus einspringenden Fissuren. Fast regelmässig findet sich an der Schuppe noch eine dritte Fissur, welche vom oberen Winkel der Lambdanaht in sagittaler Richtung zur Protuberantia occipitalis hinzieht und diese zuweilen erreicht. Sie verschwindet während des ersten Lebensjahres und in ihrem unteren Teile zuerst. Ihre Bedeutung erhellt aus der Entstehung des Deckknochens aus zwei Centren. Die knöcherne Verbindung aller Teile der Occipitale tritt erst im fünften Lebensjahre ein. Nach der Geburt bilden sich im Bereiche der Lambdanaht von selbständigen Verknöcherungspunkten aus nicht selten eine ganze Reihe kleiner, unregelmässiger Schaltknochen. Zuweilen aber werden beim Embryo die oberen lateralen Teile der Schuppe beiderseits symmetrisch als regelmässig gestaltete längliche und ziemlich grosse Knochenplatten selbständig angelegt (vergl. Textfigur 8

und Tafel VIII Fig. 4 und 10). Es müssen in solchen Fällen drei oder auch vier Ossifikationscentren für das Interparietale angenommen werden. Der ganze obere Teil der Schuppe wird als selbständig persistierender Deckknochen an altperuanischen Mumien beschrieben (Os Incae).

2. Das Keilbein des erwachsenen Menschen ist zusammengesetzt aus zwei, bei den meisten Säugetieren dauernd getrennt bleibenden Knochen, dem vorderen und dem hinteren Keilbein (vergl. Tafel I Fig. 3, Tafel II Fig. 1, Tafel VIII Fig. 2, 4, 6, 7 und Tafel IX Fig. 5). Das letztere geht aus vier Paar Knochenkernen hervor. Zwei Kerne entstehen dicht nebeneinander im hinteren Teile der Sella turcica näher der basalen Fläche des Schädels, vereinigen sich früher oder später (bis zum 6. Monat) zu einem Knochenstück, aus welchem der Körper des hinteren Keilbeins hervorgeht. Zwei weitere Paare von Kernen gehören der Lingula und dem grossen Flügel jeder Seite an. Von dem letzteren aus, dessen Ossifikation von allen Teilen beider Keilbeine zuerst beginnt, verknöchert auch die (knorpelige) laterale Lamelle der Flügelfortsätze. Aus einem vierten, im Bindegewebe entstehenden Paare endlich bildet sich der nicht knorpelig präformierte mediale Teil der Flügelfortsätze, welcher einen dem Visceralskelet angehörenden Schleimhautknochen vorstellt und als Os pterygoideum bei anderen Säugetieren selbständig persistiert.

Das vordere Keilbein beginnt mit der Verknöcherung (enchondral) ebenfalls noch im 3. Monat unter Entwicklung zweier Kernpaare, von denen das eine, von allen zuletzt auftretende und im Tuberculum ephippii gelegene, dem Körper, das andere, am lateralen Rande des Foramen opticum entstehende, den kleinen Flügeln angehört. Diese vier Knochenkerne verschmelzen in den letzten Monaten des fötalen Lebens und vereinigen sich vor der Geburt auch mit dem Körper und den Lingulae des hinteren Keilbeins, so dass zu dieser Zeit meist nur die grossen Flügel, mit denen sich auch die inneren Lamellen der Processus pterygoidei vereinigt haben, noch vollkommen durch Knorpel von dem vereinigten Keilbein getrennt sind. Sie verwachsen durch Synostose mit diesem jedoch schon im ersten Lebensjahre. Das Dorsum ephippii, ein Teil der dorsalen Fläche des Clivus, die Synchondrosis spheno-basilaris, sowie das mit dem knorpeligen Teile der Nasenscheidewand zusammenhängende Rostrum sphenoidale sind bei der Geburt noch knorpelig, auch finden sich noch beträchtliche Knorpelreste besonders in dem unteren Abschnitte der Vereinigungsstelle des vorderen und hinteren Körpers, welch letztere infolge dessen beim Neugeborenen sowohl wie bei älteren Kindern, da die Knorpelreste Jahre lang bestehen bleiben, im Röntgenbilde zuweilen noch grösstenteils getrennt erscheinen. Auch die relativ grosse sagittale Ausdehnung der vereinigten Körper tritt erst nach der Geburt zurück. Die Anlage des Sinus sphenoidalis liegt beim Neugeborenen noch vollkommen ausserhalb des Knochens. Bis dahin sind die beiden Keilbeinkörper solide, spongiöse Knochen (vergl. Tafel VIII und IX). Später entsteht infolge Resorption der Spongiosa ein paariger, durch ein mediales Septum getrennter Hohlraum, dessen meist ungleiche Hälften mit je einer Seite der Nasenhöhle kommunizieren. Zuweilen ist das Septum perforiert, oder der Hohlraum durch mehrere Zellen ersetzt, selten einheitlich. Die Synchondrosis spheno-basilaris bleibt manchmal erhalten, beginnt jedoch meist vom 12. Lebensjahre an zu verknöchern und zwar wie die Vereinigungsstelle der Keilbeinkörper von der Innenfläche des Schädels aus.

3. Das Schläfenbein (vergl. besonders Tafel I, II, IV, VIII und IX sowie deren Beschreibung) entsteht aus zwei primordialen und zwei Bindegewebsknochen. Die ersteren sind das Felsenbein mit dem Warzenfortsatz und der Processus styloideus, die hinzutretenden Belegknochen, deren Ossifikation viel früher beginnt, sind die Schuppe und die Pars tympanica.

a) Die Pars petrosa möge hier eine etwas eingehendere Besprechung finden, da das in ihr eingeschlossene knöcherne Labyrinth besonders beim Embryo der Beobachtung mit Röntgenschen Strahlen günstig ist, andererseits aber nach dem 5. Monat das Bild der Schädelbasis, an der bis dahin die Teile des Hinterhauptsbeins und des Keilbeins in den Vordergrund traten, recht kompliziert gestaltet.

Bei sehr jungen Embryonen verdickt sich dorsal von der ersten Schlundspalte (s. Fig. 4)

in einem kleinen Bezirk das äussere Keimblatt und senkt in das Mesenchym einen Epithelzapfen, welcher sich abschnürt und in seinem Innern eine Höhlung bildet. So ist bis zur 4. Woche das Hörbläschen entstanden, welches durch die Anlage des Nervus acusticus mit dem verlängerten Mark in Verbindung steht. Aus diesem epithelialen Bläschen bildet sich durch Ausbuchtungen und Einschnürungen das häutige Labyrinth. Aus einem oberen Fortsatze geht der Ductus endolymphaticus hervor, bald darauf zeigt sich am unteren Ende des Bläschens die Anlage des Ductus cochlearis, welcher anfänglich nur einen nach oben konkaven kurzen Bogen darstellt. Durch Einschnürung an der Abgangsstelle des Ductus endolymphaticus sondert sich das Bläschen allmählich in einen oberen Teil, aus welchem der Utriculus mit den drei halbzirkelförmigen Kanälen hervorgeht, und in einen unteren, Sacculus mit Schnecke. Die eingeschnürte Stelle verengert sich zum Canalis utriculo-saccularis, in welchen der Ductus endolymphaticus mündet. Letzterer hat sich verlängert und an seinem blinden Ende zu einer Blase erweitert. Sacculus und Schnecke bleiben ebenfalls nur durch eine enge Verbindungsstelle, Canalis reuniens, in Zusammenhang. Der von Anfang an gekrümmte Schneckengang verlängert sich, wobei er sich innerhalb der inzwischen gebildeten Knorpelhöhle zu $2^1/_2$ Spiralwindungen aufrollt, die nach der Spitze zu enger werden und in der Cupula endigen.

Die aus dem oberen Teil des Bläschens hervorgehenden halbzirkelförmigen Kanäle bilden sich als flache, halbkreisförmige, taschenartige Ausbuchtungen des Utriculus. In der Peripherie erweitert sich ihr Lumen, während es in der Mitte durch Verwachsung der Wände verschwindet, worauf diese Stellen vom Mesenchym durchbrochen werden, so dass nun ein halbkreisförmig gebogener Kanal übrig bleibt. Die beiden vertikalen, im Sinus superior mündenden Bogengänge entwickeln sich aus einer gemeinsamen Ausstülpung des Utriculus.

Während dieser Vorgänge erleidet auch das die häutigen Teile umgebende Mesenchym bedeutende Veränderungen. Die den epithelialen Gebilden zunächst liegenden Bindegewebsschichten werden zu Gallertgewebe, die diese umgebenden zu Knorpel, dessen durch das häutige Labyrinth eingenommene und diesem entsprechend gestaltete Höhle daher innen von einer Schicht des Gallertgewebes ausgekleidet wird und so ein Perichondrium erhält. Die innerste Lage des Gallertgewebes vereinigt sich mit den epithelialen Zellschichten des Labyrinths, während die zwischen letzterem und dem Perichondrium der Höhlenwand übrig bleibende mittlere Schicht an Dicke zunimmt und unter Verflüssigung ihrer Grundsubstanz die perilymphatischen Räume bildet. So ist der Vorgang annähernd übereinstimmend für Sacculus, Utriculus und die Kanäle, gestaltet sich jedoch für die Schnecke etwas verschieden, und dieser Unterschied bedingt hier auch eine Abweichung bei der Entwicklung der knöchernen Gehörkapsel.

Die Windungen der häutigen Schnecke entwickeln sich in einer einheitlichen Höhle des knorpeligen Felsenbeins, deren Inneres, soweit es nicht vom Schneckengang und dem seinen Windungen folgenden Nervus cochleae mit dem Ganglion eingenommen wird, von Bindegewebe erfüllt ist. Der Schneckengang liegt mit der Konvexität seiner Krümmung der von Bindegewebe, Perichondrium, ausgekleideten Innenwand der knorpeligen Kapsel an und bleibt mit ihr in Berührung, während er sich bei fortschreitendem Längenwachstum zur Spirale einrollt. Zwischen den Spiralgängen des häutigen Kanals differenziert sich ein Teil des Bindegewebes zu einem faserigen Blatt, welches sich zwischen Perichondrium und dem ebenfalls faserigen Bindegewebe der Spindel ausspannt. So kommt der Schneckengang und der Rest des ihm anliegenden und noch nicht differenzierten Mesenchymgewebes in einen weiten Kanal zu liegen, welcher ebenfalls Spiralform hat und dessen eine Wand die Knorpelkapsel, und dessen beide andere Wände oberhalb und unterhalb des Schneckenganges durch das beschriebene dicke spiralige Bindegewebsblatt gebildet werden. In den beschriebenen Kanal hinein ragt von der Spindel her ein weiteres Bindegewebsblatt, welches, der Konkavität des Schneckenganges entlang ziehend, diesem die Nerven und Gefässe zuführt, es wird später zur Lamina spiralis ossea. Eine dünne Schicht von Bindegewebe vereinigt sich mit dem häutigen Kanal der Schnecke und bildet einen Bestandteil seiner oberen und unteren Wand, Membrana Reissneri und Membrana

basilaris, von denen die letztere das zum Cortischen Organ umgewandelte Schneckenepithel trägt. Oberhalb und unterhalb dieser Membranen bleibt jetzt nur noch je ein den Windungen der Schnecke folgender Mesenchymstreifen übrig, da wo später die Scala vestibuli und die Scala tympani liegt. Diese Mesenchymstreifen gehen in Gallertgewebe über und bilden durch Einschmelzung der Zwischensubstanz die beiden genannten spiraligen perilymphatischen Räume, bei deren Erweiterung der anfangs rundliche Querschnitt des Schneckenganges durch Abflachung der vestibularen und der tympanalen Wand eine fast dreieckige Gestalt annimmt.

Die Verknöcherung des Felsenbeins geschieht durch dreierlei annähernd gleichzeitig im 5. Monat beginnende Vorgänge:

α) Das knorpelige Felsenbein verknöchert von diesem Zeitpunkt ab enchondral von mehreren Kernen aus zu einem spongiösen Knochen, dessen Dichtigkeit allmählich zunimmt und die der übrigen Schädelknochen beim Neugeborenen schon auffallend übertrifft (vergl. Tafel VIII Fig. 2, 4, 6, 10).

β) Gleichzeitig bilden sich periostale Knochenlamellen an der Innenfläche der Knorpelwände der das innere Ohr einschliessenden Höhlen, indem sich deren Perichondrium in Knochenhaut umwandelt. Die so entstehenden festen und dichten Lamellen geben die Form der Hohlräume genau wieder und heben sich auf den Röntgenbildern besonders im 7. bis 9. Monat gegen die noch ziemlich lockere Spongiosa des Felsenbeins deutlich ab. Auch später lässt sich das knöcherne Labyrinth bei einiger Sorgfalt aus dem kompakten Felsenbein herauspräparieren. Sacculus und Utriculus mit ihren perilymphatischen Räumen werden, wie sie vorher in einer gemeinsamen knorpeligen Kapsel lagen, bei der Verknöcherung von dem einheitlichen Vestibulum labyrinthi eingeschlossen, dessen medialer Innenwand sie sich in zwei Vertiefungen, Recessus sphaericus und Recessus ellipticus anlegen. Weiter abwärts ragt der Anfangsteil des Canalis cochlearis in den kleineren Recessus cochlearis. Die erste Windung der Schnecke beginnt mit einem nach unten konvexen Bogen, ihre Cupula ist in situ nach vorn und lateral sowie etwas abwärts gerichtet. Weitere Bemerkungen folgen bei der Beschreibung der Tafeln, s. auch Textfigur 17 und 19.

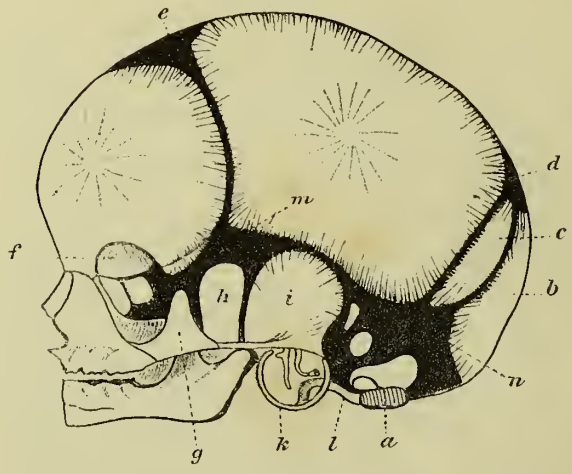

Fig. 8.

Kopf eines menschlichen Embryo aus dem 6. Monat. $^1/_1$. Die knorpeligen und häutigen Teile sind dunkel gezeichnet. *f* Pars orbitalis des linken Stirnbeins, *e* Fonticulus maior s. frontalis, *d* Font. minor s. occipitalis, *m* Font. sphenoidalis, *n* Font. mastoideus s. Casserii, *c* grosser Schaltknochen (selbständiger Teil der Hinterhauptsschuppe (*b*), *a* Foram. occipitale, darüber Pars lateralis des Hinterhauptsbeins, im vorderen Teil die Gelenkfläche, oberhalb derselben zwei Knochenherde des Felsenbeins in die Pars mastoidea vordringend, *l* Pars basilaris, *i* Schuppe des Schläfenbeins, *h* grosser Keilbeinflügel, *g* Jochbein, *k* Annulus tympanicus. In der Orbita: Thränenbein und verknöcherter Teil der Lamina papyracea.

γ) Die Spindel der Schnecke mit dem von ihr zum Perichondrium der Knorpelkapsel hinüberziehenden und den Schneckengang samt den beiden Lymphräumen einschliessenden spiraligen Bindegewebsblatte sowie die Lamina spiralis ossifizieren nach Art der Bindegewebsknochen.

Durch kontinuierliches Fortschreiten des Verknöcherungsprozesses von dem hinteren und lateralen Teil des Felsenbeins in die knorpelige Pars mastoidea tritt die spongiöse Substanz hinter der Schläfenbeinschuppe als ein anfänglich lockeres Balkenwerk im 6. Monat an die äussere Oberfläche des Schädels (s. Fig. 8), bildet bald einen oder zwei aussen sichtbare runde Knochenherde von dem Durchmesser einer Erbse und dehnt sich allmählich nach der Hinterhauptsgegend hin aus. Wie im Felsenbein nimmt auch hier das Knochengewebe all-

mählich an Dichtigkeit zu (vergl. Tafel VIII). Beim Neugeborenen ist die Pars mastoidea noch nicht in ganzer Ausdehnung verknöchert. Die Grenze gegen den knorpeligen Teil bildet eine ziemlich regelmässig wiederkehrende zackige Linie. Zu einem Knochenvorsprung, Processus mastoideus, vergrössert sich die Pars mastoidea erst nach der Geburt. Die Entwicklung der Cellulae mastoideae dauert mehrere Jahre und beginnt, wie die Umwandlung der Paukenhöhle zu einem lufthaltigen Raume, erst nach der Geburt. Beim Neugeborenen findet sich meist nur eine Andeutung des Antrum Valsalvae.

b) Die Pars squamosa des Schläfenbeins ist ein Bindegewebsknochen. Die Ossifikation beginnt im Anfang des 3. Monats (vergl. Fig. 8, 15, 16 und Tafel VIII). Zuerst wird der Jochfortsatz sichtbar. Er bildet etwa von der 9. Woche ab ein zartes, nach vorn spitz zulaufendes und etwas nach aussen konvex gebogenes Knöchelchen, welches einer Nadel vergleichbar erscheint. Das vordere Ende hat das Jochbein noch nicht erreicht, das hintere Ende ist in der Horizontalebene verbreitert und sendet in medialer Richtung feine Knochenbälkchen aus, welche die Gelenkgrube für den um diese Zeit aus dem Unterkiefer hervorwachsenden Gelenkfortsatz entstehen lassen. Fast schon zu derselben Zeit gehen von der hinteren Wurzel des Jochfortsatzes auch feine Bälkchen nach hinten oben, in der bei Fig. 16 mit *e* bezeichneten Richtung, bald darauf auch nach hinten unten und endlich auch nach vorn zur Schläfengrube hin. Vom Paukenring ist um diese Zeit noch nichts bemerkbar. Die Schläfenbeinschuppe bleibt während des ganzen fötalen Lebens im Vergleich zu den übrigen Deckknochen der Schädelkapsel auffallend klein. Im ersten Lebensjahre verbindet sie sich mit dem Scheitelbein durch eine zackige Naht, welche den übrigen Nähten vollkommen gleicht und in dieser Beschaffenheit vorn gegen die Ala temporalis hin dauernd erhalten bleibt. Erst später schiebt sich die Schuppe von aussen mit einem scharfen Rande über das Scheitelbein und bildet die Schuppennaht. Hierbei gewinnt die Squama an Ausdehnung, so dass an der Übergangsstelle ihres hinteren Randes in die Pars mastoidea ein in den letzten Fötalmonaten kaum angedeuteter einspringender Winkel entsteht (Incisura parietalis). Nicht ganz selten und wohl infolge verschiedengradiger Ausbildung des knorpeligen Kraniums entwickelt sich der temporale Abschnitt der grossen Keilbeinflügel in ungleicher Ausdehnung nach hinten und oben. Vikarierend kann hierfür die Schläfenbeinschuppe eine grössere Entfaltung aufweisen oder es kommen kleine Schaltknochen zur Entwicklung, welche die Ala magna von der Verbindung mit dem Scheitelbein ausschliessen. Beim Neugeborenen ist in diesem Bezirk fast immer die Schläfenfontanelle noch offen, sie kann sich jedoch bei stärkerer Entwicklung des Angulus sphenoidalis des Scheitelbeins und der Ala temporalis auch schon während der beiden letzten Monate schliessen.

c) Die Pars tympanica ist ebenfalls ein Deckknochen. Er lässt sich von der Mitte des 3. Monats an als ein sehr zarter und schmaler Knochenring (Annulus tympanicus) in dem das Trommelfell einrahmenden Bindegewebe sichtbar machen (vergl. auch Fig. 6, 8, 15 und 16). Er liegt der knorpeligen Ohrkapsel und später dem knöchernen Felsenbein an. Allmählich wird die ihn bildende Spange kräftiger, ihre Breite wechselt und ist an den einzelnen Abschnitten ungleich, beträgt jedoch beim Neugeborenen meist nicht mehr als 2 mm. Der untere Abschnitt des Ringes liegt besonders vorn von Anfang an etwas weiter medial als der obere hintere Abschnitt, doch ist bei jungen Embryonen die Neigung gegen die Sagittalebene, wenn auch individuell schwankend, im allgemeinen nur gering. Später wird die Neigung stärker, so dass die Ebene des Ringes zuweilen einen Winkel von nur etwa 30° mit der Horizontalebene bildet (5. bis 6. Monat). In den letzten Monaten wird dieser Winkel wieder grösser und beträgt beim Neugeborenen meist etwa 45°. In den Röntgenbildern erscheint der Annulus tympanicus bei seitlicher Ansicht des Schädels unterhalb des Labyrinths und der Pars basilaris des Hinterhauptsbeins seiner schrägen Lage wegen als eine schmale Ellipse. In den Aufnahmen der Schädelbasis ist er leicht kenntlich an den von ihm scheinbar umschlossenen Gehörknöchelchen und an seiner Lage zwischen Unterkiefergelenk, Schnecke und

halbzirkelförmigen Kanälen. Lateral oben ist der Ring offen, erscheint aber bei den Aufnahmen der Schädelbasis auch lateral geschlossen, weil er sich in das Schattenbild der in den Processus zygomaticus übergehenden unteren Kante der Schuppe fortsetzt, an welche sich seine Enden anlegen. Da medial von seinem vorderen Teile, welcher etwas stärker gekrümmt und breiter ist, der lange Fortsatz des Hammers und der Meckelsche Knorpel, sowie die Chorda tympani liegt, so bleibt, wenn nach der Geburt der Paukenring sich zu der einen Teil des äusseren Gehörganges stützenden und mit dem Felsenbein verwachsenden Knochenplatte verbreitert, vorn die Fissura petro-tympanica s. Glaseri als feiner Spalt auch beim Erwachsenen offen.

d) Der Processus styloideus bleibt bis zur Geburt knorpelig. Er verschmilzt, obwohl dem Skelet des zweiten Schlundbogens entstammend, frühzeitig mit dem knorpeligen Felsenbein zu einem Stück. Seine Länge ist nicht konstant. Nach der Geburt verknöchert er von einem eigenen Kern aus, der nach vollständigem Schwund des Knorpels sich durch Synostose mit dem Felsenbein verbindet. Auch die übrigen Bestandteile des Schläfenbeins sind beim Neugeborenen noch nicht zu einem einheitlichen Knochen verwachsen.

Obwohl die Gehörknöchelchen ebenfalls dem Visceralskelet angehören, glaube ich sie hier anführen zu müssen. Im Röntgenbilde (vergl. Tafel VIII und IX) sind Ambos und Hammer bei Aufnahmen der Schädelbasis leicht nachweisbar. In seitlicher Ansicht des Kopfes decken sich ihre Schatten mit denjenigen der halbzirkelförmigen Kanäle und der Pars basilaris des Hinterhauptsbeins. Es gelingt jedoch, sie auch am intakten Kopfe sichtbar zu machen, wenn durch Verschieben der Röhre nach dem Scheitel hin die störenden Teile weiter abwärts zur Abbildung gelangen. Der Steigbügel lässt sich seiner tiefen Lage wegen in situ mit Röntgenstrahlen nur schwer sichtbar machen.

Die Ossifikation der Gehörknöchelchen ist periostal und beginnt bei Ambos und Hammer im 4. Monat, beim Steigbügel im 5. Monat. Sie besitzen schon frühzeitig eine charakteristische Gestalt und sind von Anfang an relativ gross. Beim Neugeborenen besitzen sie schon fast vollkommen dieselbe Form und Grösse wie beim Erwachsenen. Der Hammer ossifiziert nicht als einheitliches Gebilde, vielmehr stellt sein langer Fortsatz (Processus Folii) einen Deckknochen des sich zurückbildenden Meckelschen Knorpels dar. Ambos und Hammer verknöchern zuweilen nicht vollständig, sondern können auch beim Erwachsenen noch Knorpelreste einschliessen. Es wird im folgenden Abschnitte noch einmal von diesen Skeletteilen die Rede sein.

4. Von der knorpeligen Nasenkapsel bleibt der vordere Teil (knorpelige Nasenscheidewand, Jacobsonsche Knorpel und äussere Nasenknorpel) dauernd in dem ursprünglichen Zustande erhalten. Aus dem hinteren Teil bildet sich das Siebbein mit den Nasenmuscheln als primäre Knochen, ein dritter Teil der primordialen Nasenkapsel bildet sich zurück, nachdem sich auf der knorpeligen Unterlage Deckknochen entwickelt haben: Thränenbein, Nasenbein, Pflugscharbein.

Die letzteren bilden sich vom Anfang des 3. Monats an in dem perichondralen Bindegewebe. Das Pflugscharbein verknöchert von seinem unteren, mit den Gaumenplatten in Berührung stehenden Teile her und besteht aus einer paarigen, beiderseits dem Nasenscheidewandknorpel aufliegenden Anlage. Nach Schwund des Knorpels verschmelzen die beiden knöchernen Lamellen zu dem einheitlichen Skeletteil. Am Siebbein beginnt die Verknöcherung im 5. Monat in der Lamina papyracea, darauf ossifiziert die untere und vor der Geburt auch die mittlere Muschel, die Verbindung dieser Stücke wird jedoch noch durch Knorpelgewebe vermittelt. Bis zur vollständigen Entwicklung und Ossifikation der übrigen Teile des Siebbeins vergehen noch mehrere Jahre.

Eine detaillierte Darstellung dieser Knochen in Röntgenbildern habe ich vermieden, da sie sich vollkommen fast nur an zerlegten Präparaten abbilden lassen und dadurch die Übersicht über die Lageverhältnisse Einbusse erleidet. Nasenbein und Vomer sind auf einer Reihe von Bildern sichtbar, letzterer in Tafel VIII und IX. Der Zwischenkiefer wird im folgenden Abschnitte aufgeführt.

Von den Nebenhöhlen der Nase, Sinus frontales, sphenoidalis und Antrum Highmori, ist bei den entsprechenden Knochen die Rede. Diese Nebenhöhlen sind sämtlich beim Embryo als unbedeutende Ausbuchtungen der Nasenkapsel angedeutet, besitzen eine äussere knorpelige Wand und sind innen von der Nasenschleimhaut überzogen. Nach der Geburt schwindet die Knorpelwand der Sinusanlagen, und die jetzt unmittelbar dem benachbarten Knochen aufliegende Schleimhaut beginnt die in den Knochen durch Resorption der Spongiosa sich bildenden Hohlräume auszukleiden.

5. Die übrigen Knochen des Schädels (vergl. Tafel VIII und IX): Stirnbein und Scheitelbein, deren Ossifikation schon im Anfang des 3. Monats beginnt, sind reine Belegknochen. Sie bilden im Verein mit zwei gleichartigen Skeletteilen, dem oberen Teil der Hinterhauptsschuppe und der Schläfenbeinschuppe, das knöcherne Schädeldach, welches seine Abstammung von dem Hautskelet der Selachier herleitet und bei den höheren Wirbeltieren in dieser modifizierten Form erhalten blieb, weil das knorpelige Kranium eine Rückbildung erfuhr. Die Knorpelfische hingegen können unterhalb des Hautpanzers noch ein auch dorsal geschlossenes Kranium besitzen.

Beim menschlichen Embryo sind die hierher gehörigen Knochen anfangs sehr zart, dünn und biegsam. Sie breiten sich schnell in die Fläche aus und besitzen in der zweiten Hälfte des fötalen Lebens in ihren dickeren Teilen eine rotes Mark enthaltende Diploë. An den Stellen, wo sich nach der Geburt die Nähte entwickeln und an den Fontanellen, welche schon ziemlich früh im Verhältnis zu den Dimensionen des Kopfes ihrer Grösse nach ungefähr denen des Neugeborenen entsprechen, gehen die im Bindegewebe entstehenden Knochen mit ihren dünnen, viele zarte Fissuren aufweisenden Rändern kontinuierlich in den Rest des häutigen Primordialkraniums über. Die vier grösseren Abschnitte des letzteren, welche beim Neugeborenen noch erhalten sind, werden als Fonticulus frontalis, occipitalis, mastoideus s. Casserii und sphenoidalis bezeichnet (Fig. 8). Letztere Fontanelle ist die kleinste und schliesst sich zuerst. In seltenen Fällen sind die Deckknochen des Schädels auch beim Neugeborenen noch dünn und biegsam (Pergamentknittern).

Das Stirnbein wird paarig angelegt. Die der rechten und linken Schädelseite angehörenden, von je einem Ossifikationscentrum aus entstehenden Hälften sind bei der Geburt meist noch vollkommen getrennt. Die Vereinigung beginnt oberhalb der Nasenwurzel, schreitet nach der grossen Fontanelle zu fort und führt vorübergehend zur Bildung einer nahtartigen Furche, Sutura frontalis. Meist tritt schon im zweiten Lebensjahre vollkommene Verwachsung beider Stirnbeinhälften ein, doch kann eine solche auch ausbleiben und die Stirnnaht während des ganzen Lebens persistieren. Der Pars orbitalis entspricht der Lage nach ein knorpelig präformierter Teil des Primordialkraniums, doch ossifiziert diese Stelle des Stirnbeins nicht selbständig, wohl aber fast stets die Gegend des Processus jugalis in wechselnder Ausdehnung. Obwohl dieser kleine Teil schon in der Mitte des fötalen Lebens vollkommen mit dem Stirnbein verwachsen ist, bleibt die Vereinigungsstelle zuweilen noch einige Jahre nach der Geburt kenntlich und ist beim Neugeborenen sehr deutlich (vergl. Tafel VIII Fig. 10, Tafel IX Fig. 1 und Fig. 8 im Text).

Jedes Scheitelbein entwickelt sich von zwei in der Gegend des Tuber parietale übereinander liegenden Ossifikationscentren aus, welche bald verschmelzen, in seltenen Fällen jedoch zur Bildung zweier dauernd getrennt bleibenden Hälften, einer oberen und einer unteren, führen. Entsprechend dem Verhalten des Schädels, welcher in der ersten Hälfte des fötalen Lebens bei geringer fronto-occipitaler Ausdehnung relativ hoch erscheint, später aber eine auffallend lange Form erhält, ist auch die Scheitelbeinanlage anfänglich schmal (vergl. Fig. 16 und 8).

Von den Schalt- oder Nahtknochen (Ossicula Wormiana) wurde bei der Schuppe des Hinterhauptsbeins und des Schläfenbeins gesprochen. Sie bilden sich fast stets erst nach der Geburt von selbständigen Centren aus. Meist liegen sie in den Nähten, besonders in der

Lambdanaht, oft auch in einer Fontanelle, welche sie ganz ausfüllen können (Fontanellknochen). Selten kommen Schaltknochen auch zwischen Skeletteilen des Gesichtes zur Entwicklung.

b) Visceralskelet (Tafel I, II, IV, V, VII—IX).

Von den zum Visceralskelet des Kopfes gehörigen primordialen Knochen wurden Ambos und Hammer (1. Schlundbogen), sowie Steigbügel und Griffelfortsatz des Felsenbeins (2. Schlundbogen) bereits besprochen. An dem ebenfalls primordialen Zungenbein verknöchern die fünf Bestandteile: kleine Hörner (2. Schlundbogen), grosse Hörner (3. Schlundbogen) und Körper (Copula des 2. und 3. Schlundbogens) enchondral von selbständigen Kernen aus gegen Ende des fötalen Lebens. Die grossen Hörner machen den Anfang und sind auf Röntgenbildern meist vom 8. Monat ab als kurze, schräg aufwärts gerichtete Kegel in der Höhe des zweiten Halswirbels sichtbar (vergl. Tafel V Fig. 2 und Tafel VII Fig. 1). Leicht wird der hohen Lage wegen bei nur wenig gebeugtem Kopfe der Schatten des Zungenbeins durch den Unterkiefer verdeckt. Auch der Körper des Zungenbeins ist beim Neugeborenen meist verknöchert, während die Ossifikation der kleinen Hörner, die auch ihrer Grösse nach sehr variieren, zuweilen während des ganzen Lebens ausbleibt. Bei der Entwicklung des Gebisses rückt das Zungenbein um zwei Wirbel tiefer.

Am Kehlkopf (Schildknorpel = 4. und 5. Schlundbogen) findet eine Verknöcherung erst in so spätem Lebensalter statt, dass er hier trotz seiner Abstammung von Skeletteilen nicht zu besprechen ist. Untersuchungen mittels Röntgenscher Strahlen über seine Ossifikation wurden von Scheier angestellt (vergl. Fortschr. a. d. Gebiete d. Röntgenstrahlen, Bd. I pag. 59).

Die übrigen im Visceralteil des Kopfes entstehenden Knochen sind Belegknochen, welche mit Ausnahme des Zwischenkiefers sämtlich dem Ober- und Unterkieferfortsatz des ersten häutigen Schlundbogens entstammen.

Der Zwischenkiefer hingegen entwickelt sich beim Menschen von der 8. oder 9. Woche ab aus einer paarigen Anlage als Deckknochen des vorderen Teils der dem Schädel angehörenden knorpeligen Nasenscheidewand da, wo diese mit den vorderen Rändern der Gaumenplatten in Verbindung tritt. Er schliesst die Anlagen der oberen Schneidezähne ein und vervollständigt den Alveolarteil der Oberkiefer im vordersten Teile (vergl. Tafel VIII Fig. 10 und Fig. 15 im Text). Als Os intermaxillare oder praemixillare erhält er sich bei den meisten Wirbeltieren selbständig. In der 9. Woche bestehen die beiden Zwischenkieferanlagen in kleinen, gebogenen Knochenplättchen, deren Konkavität nach medial und oben gerichtet ist, so dass jeder der beiden Bogen einen horizontalen und einen senkrecht aufsteigenden Ast besitzt. Letzterer legt sich den um diese Zeit von der Oberkieferanlage nach medial und oben zum Processus frontalis auswachsenden Bälkchen an, bleibt von diesen aber während des dritten Fötalmonats unterscheidbar, während im Alveolarteil an der vorderen Fläche die Grenze gegen den Oberkiefer durch Verwachsung schon in der zweiten Hälfte des 3. Monats unkenntlich wird. Es scheint, dass der Zwischenkiefer häufig nicht nur bis an den Processus frontalis des Oberkiefers heranreicht, sondern, dass der vordere Teil dieses Fortsatzes noch ihm angehören kann. Dieses würde ein Übergreifen auf die äusseren Nasenfortsätze bedeuten. Median berühren sich die beiden Zwischenkieferanlagen erst gegen Ende des 3. Monats. Zuweilen gehen eine oder beide Anlagen aus zwei getrennten Teilen hervor, von denen jeder dann eine Alveole umfasst. Von der Gaumenseite aus ist beim Fötus sowie beim Neugeborenen die Vereinigungsstelle von Oberkiefer und Prämaxillare sehr deutlich sichtbar (vergl. Tafel VIII Fig. 10) und bleibt auch eine Zeit lang nach der Geburt als eine nahtartige Fissur kenntlich, welche vom Canalis incisivus aus in lateraler Richtung etwa auf halber Höhe des Alveolarfortsatzes die beiden medialen Alveolen jedes Oberkiefers umkreist. Selbst beim Erwachsenen bleibt diese Trennungslinie als Sutura incisiva zuweilen erhalten. Auch hinsichtlich der Stellung der Schneidezähne zeigt das Praemaxillare bis zur Geburt eine Besonderheit (Tafel VIII Fig. 10).

Die ursprüngliche Selbständigkeit des Zwischenkiefers und seine Beziehung zur Nasenscheidewand tritt bei den Spaltbildungen im Bereiche des Oberkiefers und Gaumens zu Tage, die unter den Bezeichnungen Hasenscharte und Wolfsrachen zusammengefasst werden. Abgesehen vom weichen Gaumen können die Spaltbildungen doppelseitig auftreten, beschränken sich jedoch meist auf eine und zwar die linke Seite und sind bei Knaben häufiger als bei Mädchen. Den geringsten Grad der Hasenscharte stellt die unvollkommene Lippenspalte dar, bei welcher der Lippenrand eine Andeutung von Spaltbildung zeigen kann, oberhalb deren ein äusserlich einer Narbe ähnelnder Streifen zum Nasenloch hinzieht. Ein weiterer Grad ist die vollkommene Lippenspalte. Bleibt die Vereinigung des medialen Stirnfortsatzes mit dem vorderen Teile des Oberkieferfortsatzes gänzlich aus, so entsteht eine Spaltbildung zwischen Oberkiefer und Zwischenkiefer (Kieferspalte). Ist diese doppelseitig, so kann der nur mit dem Vomer zusammenhängende Zwischenkiefer rüsselartig vorragen, ebenfalls, wenn gleichzeitig eine doppelseitige Gaumenspalte besteht. Alsdann ist der Vomer medial in der Spalte von der Mundhöhle aus sichtbar. Die Gaumenspalte (Wolfsrachen) kann auch ohne Kieferspalte bestehen, ist ebenfalls meist einseitig (links) und entsteht, wenn die Vereinigung des mittleren Stirnfortsatzes mit einer oder beiden Gaumenplatten ausbleibt. Die Gaumenspalte kann sich auf den weichen Gaumen ausdehnen, oder sich auf diesen allein, auch nur auf die Uvula erstrecken. Da im weichen Gaumen nur die Gaumenplatten der Oberkieferfortsätze zusammentreten, liegt die Spalte hier median und ist nie doppelt. In seltenen Fällen kann bei unvollkommener Entwicklung des Stirnfortsatzes die Nasenscheidewand und mit ihr der Zwischenkiefer fehlen. Hierdurch entsteht entweder eine breite mediane Kiefergaumenspalte, oder die Spaltbildung unterbleibt, wenn sich die beiderseitigen Oberkieferfortsätze in ihren vorderen Abschnitten und in den Gaumenplatten trotzdem vereinigen.

Die dem Oberkieferfortsatze des 1. Schlundbogens entstammenden Knochen sind: Oberkiefer, Gaumenbein, innere Lamelle der Flügelfortsätze des Keilbeins und Jochbein. Sie beginnen ihre Entwicklung ohne knorpeliges Vorstadium in der 8. Woche. Von der Lamina medialis des Processus pterygoideus, welcher bei einer Reihe von Säugetieren als selbständiger Deckknochen (Os pterygoideum) bestehen bleibt, war bereits die Rede. Dieser kleine Knochen, welcher anfänglich die von der Ala magna aus ossifizierende und eine breitere Schuppe darstellende Lamina lateralis nach unten überragt, erreicht schon frühzeitig eine ansehnliche Grösse und ist in der zweiten Hälfte des 3. Monats leicht kenntlich als hakenförmig, nach hinten konkav gekrümmtes Plättchen (vergl. Fig. 15 und 16), welches hinter dem unteren Teile der Pars perpendicularis des Gaumenbeins liegt. Auch dieses letztere ist ein Schleimhautknochen und bildet zum Teil einen Deckknochen der Innenfläche der knorpeligen Nasenkapsel. Im Kaliglycerinpräparat unterscheidet man schon gegen Ende des 3. Monats am Gaumenbein die Pars perpendicularis, den Processus orbitalis, den stark medial gekrümmten Processus sphenoidalis, den Processus pyramidalis und die Lamina horizontalis (Fig. 15), welche sich hinten an die knöcherne Gaumenplatte des Oberkiefers anschliesst, diese aber von der Nasenseite aus noch etwas überdeckt. Mit X-Strahlen sind diese kleinen Knochen, ebenso das Jochbein in situ schwer abzubilden (vergl. Tafel VIII und IX), ich glaubte ihnen auch keinen besonderen Wert beilegen zu müssen.

Das Jochbein verbindet sich in Übereinstimmung mit seinem Verhalten bei anderen Wirbeltierklassen, bei denen es nur diese Verbindungen aufweist, im 3. Monat zuerst mit dem Ende des Jochfortsatzes des Oberkiefers und mit dem gleichen des Schläfenbeins. Der Abschnitt des Jochbeins, welcher die laterale Strecke des unteren Augenhöhlenrandes bildet, ist noch in der Mitte des 3. Monats sehr klein und wächst dann zu einem Bogen aus, welcher eine Zeit lang durch einen breiten Spalt vom Oberkiefer getrennt bleibt (vergl. Fig. 16). Dieser Teil, in welchem schon im Anfang des 3. Monats das Foramen zygomatico-faciale sichtbar wird, kann, wie auch der Processus frontalis, von einem selbständigen Herde aus ossifizieren, doch vereinigen sich die Kerne sehr bald. Der Processus fronto-sphenoidalis erreicht um

die Mitte des fötalen Lebens zuerst das Stirnbein und etwas später auch die Crista jugalis des grossen Keilbeinflügels und verwächst später mit beiden. Hierdurch werden Augenhöhle und Schläfengrube, welche ursprünglich einheitlich sind und bei vielen Wirbeltieren einheitlich bleiben, voneinander getrennt. Bei älteren Embryonen und selbst beim Neugeborenen ist jedoch die Fissura orbitalis inferior in ihrem lateralen Abschnitt so breit, dass die beiden genannten Räume unterhalb des Processus fronto-sphenoidalis deutlich miteinander kommunizieren. Durch die weitere Entwicklung des Oberkiefers und des grossen Keilbeinflügels wird jene Fissur schon im ersten Lebensjahre enger als die Fissura orbitalis superior, so dass sich die Trennung von Orbita und Fossa temporalis vervollständigt. Auf den Tafeln ist bei seitlicher Aufnahme des Kopfes das Jochbein zuweilen angedeutet. Seine Lage entspricht dort etwa der Mitte der Tiefenausdehnung der Orbita, welche vorn durch die Nasenwurzel, hinten durch den kleinen Keilbeinflügel begrenzt erscheint.

Der Oberkiefer bildet während des fötalen Lebens einen im Vergleich zu der weiten Augenhöhle ziemlich kleinen und niedrigen Knochen, dessen Processus frontalis und jugalis schon früh relativ stark entwickelt erscheinen. Der übrige Teil des Knochens, vom Processus palatinus abgesehen, wird fast vollkommen vom Alveolarteil eingenommen, so dass von einem eigentlichen Körper kaum die Rede sein kann. Am ersten würde dieser Bezeichnung ein kleiner Teil oberhalb der Alveole des Eckzahnes entsprechen, wo sich Knochengewebe frühzeitig massiger entwickelt und vom 6. Monat ab eine reichlichere Menge Spongiosa vorfindet. Insbesondere zeichnet sich der fötale Kiefer dadurch aus, dass er kein Antrum Highmori besitzt. Die Verknöcherungsvorgänge am Oberkiefer sind komplizierter als an den übrigen Skeletteilen. Es kommen dabei nicht allein die Beziehungen zu den benachbarten Knochen in Frage, sondern auch diejenigen zu den angrenzenden Höhlen (Mund-, Nasen- und Augenhöhle), sowie zu zwei im Vergleich zur ersten kleinen Anlage des Knochens bedeutend erscheinenden Weichteilkomplexen, welche der fertige Kiefer einschliesst: dem die Zahnanlagen enthaltenden Bindegewebe und den im späteren Canalis infraorbitalis verlaufenden Gefässen und dem gleichnamigen Nerven. Die Ossifikation beginnt sehr früh, in der 8. Woche, alsbald nach derjenigen des Unterkiefers und beschränkt sich zunächst auf die äussere (vordere) Fläche. Das wichtigste Ossifikationscentrum entsteht unterhalb und etwas medial vom späteren Foramen infraorbitale. Von dort wachsen Knochenbälkchen, ähnlich wie bei Stirnbein und Scheitelbein, jedoch in mehr paralleler Anordnung nach medial oben, fügen sich dem lateralen Rande der Zwischenkieferanlage an und bilden bei weiterer Entwicklung den Processus frontalis. Um ein Weiterwachsen der bereits gebildeten Knochenspangen handelt es sich dabei ebenso wenig, wie bei den übrigen Deckknochen. Der Vorgang besteht in einer Vermehrung der Knochensubstanz durch Apposition, d. h. durch Neubildung in dem benachbarten Bindegewebe. Nur der Kürze halber bediene ich mich obigen Ausdrucks. Ferner dringen Knochenbälkchen nach unten, breiten sich vor den Zahnanlagen aus und gewinnen nach hinten Verbindung mit dem selbständig von einem etwas weiter lateral gelegenen Centrum aus ossifizierenden Processus jugalis. So bildet etwa in der 9. Woche der Oberkiefer ein einfaches dreieckiges Plättchen, dessen Grundfläche parallel dem Kieferrande, und dessen Spitze zur Nasenwurzel gerichtet ist. Bei weiterem Vordringen der Verknöcherung nach unten vor die Anlage des Eckzahns bildet sich für dessen Alveole zunächst keine vordere Wand, sondern nur ein kleiner medialer und ein stärkerer lateraler Vorsprung, zwischen denen jene Wand noch fehlt, während sich im Zwischenkiefer die vordere Wand beider Schneidezahnalveolen entwickelt. Von den beiden Vorsprüngen aus schreitet die Verknöcherung oberhalb der Eckzahnalveole und in den sie vom Zwischenkiefer und den Backenzahnanlagen trennenden Zwischenwänden auf die häutige Gaumenplatte fort, welche von dieser Gegend aus vom Ende des dritten Monats ab zum grössten Teile verknöchert (vergl. Fig. 15), jedoch selbst bei der Geburt noch Lücken im Knochengewebe aufweisen kann. Den lateralen Rand der verknöchernden Gaumenplatten bildet eine zarte, etwas nach unten vorspringende Leiste, welche die Backenzahnanlagen medial begrenzt.

Von der Augenhöhle sind diese durch Knochen noch nicht getrennt. Dies geschieht durch den Teil des Planum orbitale, welcher lateral vom Sulcus und Canalis infraorbitalis liegt, während der medial von letzterem befindliche Teil sich ähnlich dem Processus frontalis wie ein Deckknochen der lateralen Fläche der Nasenkapsel verhält. Die beiden Teile des Planum temporale verknöchern von dem oben beschriebenen Ossifikationscentrum des Kiefers aus, bleiben aber während des 3. Monats voneinander noch getrennt. Etwa in der 10. Woche breiten sich Knochenbälkchen vom oberen Rande der Oberkieferanlage und lateral vom späteren Foramen infraorbitale in dem häutigen Boden der Augenhöhle aus und beginnen ein Dach oberhalb der Backenzahnanlagen zu bilden (vergl. Fig. 15 *r*). Von jenen getrennt, wachsen gleichzeitig Knochenbälkchen vom Ossifikationscentrum aus senkrecht aufwärts, ziehen am Foramen medial vorbei, biegen in die Orbita ein und lassen den der Nasenkapsel anliegenden Teil des Planum orbitale entstehen, wobei sie in sagittaler Richtung nach hinten wachsen und anfänglich in einer mehr senkrechten Ebene angeordnet sind. Später aber, wenn vom 4. Monat ab sich unterhalb dieses Knochenblattes die knorpelige Anlage des Sinus maxillaris entwickelt, wird die Richtung eine mehr horizontale. Dieses in seiner grössten Ausdehnung zunächst annähernd senkrecht stehende Knochenplättchen gewinnt abwärts Verbindung mit der sehr nahe liegenden lateralen, leistenartigen Begrenzung der Gaumenplatte, indem sich der Verknöcherungsprozess von unten her an der äusseren Fläche der knorpeligen Nase weiter aufwärts ausbreitet, wobei spärliche, horizontal angeordnete Knochenbälkchen entstehen. Beide Teile des Planum orbitale verbinden sich im 4. Monat untereinander und bilden den Boden des Canalis infraorbitalis. Dieser Kanal und das gleichnamige Foramen werden in der Weise vom Knochen umwachsen, dass die in lateraler Richtung gegen den Processus jugalis und in das Planum orbitale sich ausbreitenden Knochenbälkchen mit einem Ausläufer Kanal und Foramen an der lateralen Seite umkreisen und nach oben und medial umkehrend auch das Dach des Canalis infraorbitalis bilden. Oberhalb des medialen Winkels des Foramen infraorbitale stossen diese Knochenbälkchen mit den vom Ossifikationscentrum senkrecht nach oben zum medialen Teil des Planum orbitale ausgewachsenen zusammen, senken sich zwischen diese ein und vereinigen sich mit ihnen an der Vorderfläche in einer nahtartigen Fissur, welche sich von der Mitte des fötalen Lebens an vom medialen oberen Winkel des Foramen infraorbitale aufwärts und in sagittaler Richtung durch das Planum orbitale des Oberkiefers bis zum Sulcus infraorbitalis verfolgen lässt. Beim Neugeborenen steigt diese Fissur an der Vorderfläche des Oberkiefers meist noch senkrecht von dem genannten Foramen empor und geht nahe an der medialen Ecke des Jochbeins vorbei. Sie verschwindet in höherem Alter, ist aber auch beim Erwachsenen häufig noch sichtbar, weicht dann jedoch vom Foramen aus nach medial ab. Im Alveolarteil differenziert sich, wie schon angedeutet, bis zum Ende des 3. Monats die Alveole des Eckzahns, die jedoch noch der äusseren Wand entbehrt und diese erst im Laufe der beiden nächsten Monate erhält. Gegen Ende des fötalen Lebens tritt diese vordere Wand der Eckzahnalveole, die stets ziemlich dünn bleibt, auffällig nach vorn vor. In dem die Backenzahnanlagen enthaltenden relativ weiten Raume (Fig. 15 zwischen *r* und *s*) grenzt sich bis in den 6. Monat hinein keine weitere Alveole durch eine knöcherne Wand ab. Erst zu dieser Zeit entwickelt sich die hintere Wand der ersten Backenzahnalveole. Der Rest bleibt bis zur Geburt einheitlich und erhält auch erst im Kindesalter einen knöchernen Abschluss nach hinten. Das die Alveolen ausfüllende Bindegewebe, Zahnsäckchen, bildet in der Höhe des Kieferrandes eine derbere, die Alveolen abschliessende membranartige Lage. Etwa vom 6. oder 7. Monat an beginnt der Alveolarteil das Niveau der Gaumenplatten nach unten etwas zu überragen, entwickelt sich aber zu einem eigentlichen Vorsprung erst beim Durchbruch der Zähne, wobei er die sich dann bildenden Zahnwurzeln aufnimmt. Das Antrum Highmori entsteht vollkommen erst einige Jahre nach der Geburt. Indessen ist schon vom Ende des 4. Fötalmonats an zwischen der mittleren und unteren Nasenmuschel die knorpelige Nasenwand seitlich etwas ausgebuchtet. Diese erste Anlage des Sinus maxillaris, welche von der Nasenschleimhaut ausgekleidet ist und sich allmählich

etwas vergrössert, bleibt während des fötalen Lebens aussen von dem knorpeligen Nasenskelet umgeben, reicht lateral noch nicht bis an den Canalis (Sulcus) infraorbitalis und erstreckt sich nicht in den Körper des Oberkiefers, der sich in seinem dicksten Teile beim Fötus wie ein spongiöser Knochen verhält. Dieser Teil ist jedoch sehr klein, da anfangs das Planum orbitale das Dach der Alveolen darstellt, später aber oberhalb der letzteren nur eine dünne Schicht Spongiosa vorhanden ist. Nach der Geburt schwindet die knorpelige Wand des Sinus maxillaris, die Nasenschleimhaut legt sich unmittelbar dem noch soliden Oberkieferknochen an, in welchem sich von dieser Gegend aus das Antrum entwickelt, indem Spongiosa resorbiert wird und der entstehende Hohlraum, dessen Innenflächen die Nasenschleimhaut folgt, sich mit dem Wachstum der Oberkieferwände vergrössert. Auf den Röntgenbildern (vergl. Tafel II, IV, V, VII—IX) sind Alveolarteil, Zahnanlagen, Processus palatinus und frontalis kenntlich, das Nähere folgt bei den Beschreibungen.

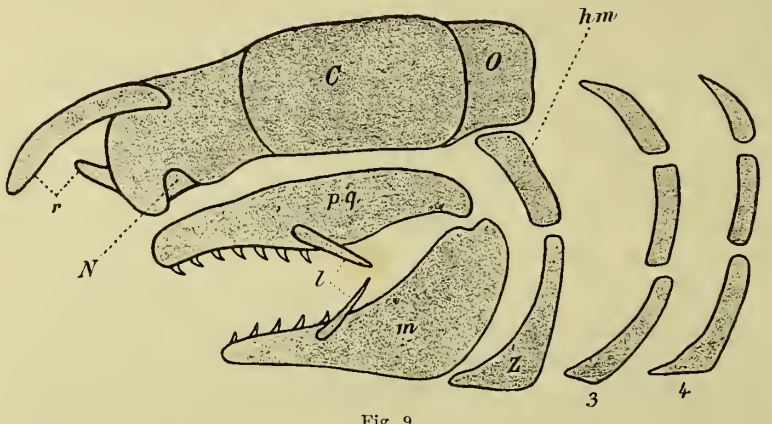

Fig. 9.

Kieferapparat der Haie (schematisch). *C* Kranium, *O* Ohrkapsel, *N* Nasenkapsel, *r* Rostralknorpel, *pq* Palatoquadratum, *m* Unterkiefer = Meckelscher Knorpel, *l* Lippenknorpel, *hm* Hyo-mandibulare, *Z* ventraler Teil des Zungenbeinbogens, *3 4* weitere Visceralbogen. Zwischen *hm* und dem Kieferapparat liegt das Spritzloch (1. Schlundspalte).

Das Unterkieferskelet der Säugetiere wird verständlich erst bei Betrachtung seiner allmählichen Umgestaltung in der Stufenreihe der Wirbeltiere. In groben Zügen und ohne auf die Einzelheiten der zum Teil sehr verwickelten Übergangsformen einzugehen, möge das Bemerkenswerteste erwähnt sein. Hierbei ist nicht nur der Kieferbogen, sondern auch der zweite Visceralbogen (Zungenbeinbogen) von Wichtigkeit. Beide besitzen, wie alle übrigen, auf einer niederen Stufe, bei den Knorpelfischen, noch einen deutlich gesonderten proximalen und einen ventralen Skeletteil. Bei einigen Arten erstreckt sich der proximale Teil des knorpeligen ersten Schlundbogens in Gestalt des grossen Palatoquadratknorpels (s. Fig. 9) unterhalb des Kraniums, mit diesem aber nur durch Bänder im Zusammenhang, weit nach vorn und dient der festen, zahntragenden Oberkieferschleimhaut zur Stütze. Mit dem Palatoquadratum ist der peripherische Teil des Kieferbogens, der Meckelsche Knorpel, durch ein Gelenk verbunden und bildet den Stützapparat des Unterkiefers. Auf einer weiteren Stufe wird auch der näher der Gehörkapsel liegende proximale Teil des 2. Visceralbogens, das Hyomandibulare, enger in den Aufhängeapparat des Unterkiefers einbezogen und behält diese Bedeutung auch bei den Knochenfischen. Bei diesen sowohl wie bei den Amphibien und den höheren Wirbeltierklassen entwickeln sich am Kieferapparat eine Reihe von Deckknochen als zahntragende Organe. In-

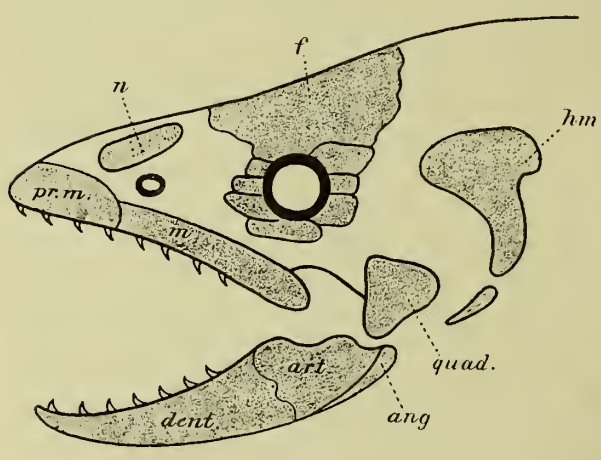

Fig. 10.

Kieferapparat der Knochenfische (schematisch). *hm* Hyomandibulare, *f* Frontale, *n* Nasale, *pr. m.* Praemaxillare, *m* Maxillare, *quad.* Quadratum; Teile des Unterkiefers: *dent.* Dentale, *art.* Articulare, *ang.* Angulare.

folgedessen bleibt der Palatoquadratknorpel als Quadratum (s. Fig. 10) auf seinen hinteren Abschnitt reduziert. Von den Deckknochen sind die wichtigsten: Praemaxillare und Maxillare für den Oberkiefer, sowie Dentale und Angulare für den Unterkiefer als Belegknochen des Meckelschen Knorpels. Das verknöcherte Gelenkende dieses Knorpels, Os articulare, vermittelt die Verbindung mit dem Quadratum, diese beiden Knochen gehören als knorpelig präformiert zu den primordialen. So bleibt der Kieferapparat im wesentlichen auch noch bei höheren Wirbeltierklassen (s. Fig. 11). Bei den in der Luft lebenden Tieren verlieren zunächst die schon bei den Haien auf ihren proximalen Teil zum Spritzloch zurückgebildete erste Schlundspalte und das Hyomandibulare die Beziehungen zum Kieferapparat und treten in den Dienst des Gehörorgans als Paukenhöhle (mit Tube und äusserem Gehörgang) und als Columella, letztere bei Amphibien, Reptilien und Vögeln. Diese Einrichtung wird bei den Säugetieren noch wesentlich vervollständigt. Während das Hyomandibulare (Columella) als Bestandteil des Stapes dem mittleren Ohr erhalten bleibt, werden weiter das Os quadratum, das Os articulare und das Os angulare zu Bestandteilen des mittleren Ohres (s. Fig. 12), so dass der Ambos, welcher ligamentös mit dem Schläfenbein verbunden ist, dem Quadratum oder Palatoquadratum, der Hammer dem Articulare des ursprünglichen Unterkiefers, der Processus Folii dem Os angulare und das Hammer-Ambosgelenk dem primären Kiefergelenk entspricht. In der Art der Ossifikation stimmen die Gehörknöchelchen des Menschen mit den entsprechenden Teilen der niederen Wirbeltierklassen überein, da Ambos und Hammer primordiale Knochen sind, der Processus Folii hingegen als ein Deckknochen entsteht. Auch die Muskeln der Gehörknöchelchen werden auf die ursprüngliche Kiefermuskulatur zurückgeführt, und im einzelnen gewährt ein genaues Studium der vergleichenden Anatomie noch viele Aufschlüsse von hohem Interesse. Hier kann nicht auf Weiteres eingegangen werden. Da das primäre Kiefergelenk als solches ausser Funktion tritt, und auch der Teil des Meckelschen Knorpels, welcher zwischen dem vom Dentale umschlossenen und dem Processus Folii liegt, zu einem Bindegewebsstreifen und Bestandteile des Ligamentum laterale internum mandibulae wird, so macht das Fortbestehen des Dentale die Gewinnung eines neuen Stützpunktes am Schädel erforderlich. Ein solcher wird in dem sekundären Kiefergelenk ventral und etwas lateral von dem primären durch einen weiteren Bindegewebsknochen (s. Fig. 12) gewonnen, so dass am Kiefergelenk des Menschen keine primordialen Knochen beteiligt sind.

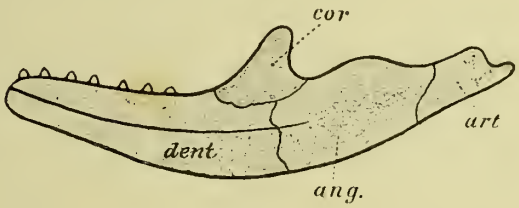

Fig. 11.

Unterkiefer der Reptilien (schematisch). *dent.* Dentale, *ang.* Angulare, *art.* Articulare, *cor.* Coronoideum.

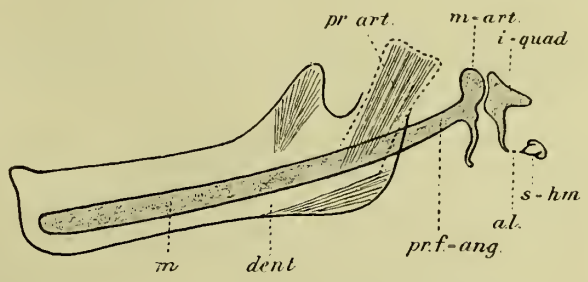

Fig. 12.

Linker Unterkiefer eines menschlichen Embryo im 5. Monat (schematisch). Ansicht von aussen. *s* Stapes (= Hyo-mandibulare), *a. l* Apophysis lenticularis, *i* Incus (= Quadratum), *m* Malleus (= Articulare), *pr. f.* Processus Folii (= Angulare), *m* Meckelscher Knorpel, *dent.* Dentale, *pr. art.* sekundärer Gelenkfortsatz des Dentale.

Im einzelnen ist hier der Vorgang folgender. Der bogenförmige Körper des Unterkiefers entwickelt sich aus einer paarigen Anlage, von denen jede einem Dentale entspricht und einen Belegknochen des Meckelschen Knorpels darstellt. Die Ossifikation beginnt sehr früh, in der 7. bis 8. Woche, wenig später als diejenige des Schlüsselbeins, erstreckt sich zunächst vorwiegend auf die laterale Fläche des Knorpels und nach hinten bis in die Gegend, wo der Unterkieferwinkel entsteht, der bei jungen Embryonen der Paukenhöhle sehr nahe liegt

(vergl. Tafel VIII Fig. 8). Bald umfasst das Dentale den Knorpel auch von unten und vervollständigt sich durch Übergreifen auf die mediale Seite bis zum Ende des 3. Monats vorn zu einer nach oben offenen Rinne, welche oberhalb des Meckelschen Knorpels die vorderen Zahnanlagen enthält. Der hintere Teil des Dentale lagert breit der Aussenseite des Knorpels an und überragt ihn mit dichter entwickelten Teilen nach oben und unten. Aus diesen (vergl. Tafel VIII Fig. 8 und 9, Tafel IX Fig. 4 und 6, sowie Textfigur 16 und 12) geht der Processus temporalis (coronoides) und die feste Knochenmasse des Unterkieferwinkels hervor, so dass beide Teile dem Dentale zugerechnet werden müssen. Schon in der ersten Hälfte des 3. Monats wächst aus dem hinteren Abschnitte des Dentale zwischen Processus coronoides und Angulus ein Fortsatz hervor, welcher aus knorpelartigem Bindegewebe besteht und alsbald vom Dentale aus verknöchert. Dieser Fortsatz, Processus articularis, liegt der lateralen Fläche des Meckelschen Knorpels sehr nahe an, folgt seiner Richtung zur Schläfenbeingegend und erreicht am Ende des 3. Monats nahezu die alsdann verknöcherte und deutlich gekennzeichnete Gelenkfläche am Schläfenbein. Mit dem Dentale, in dessen Inneres hinein er sich eine Strecke weit verfolgen lässt (vergl. Tafel IV Fig. 1, Tafel VIII Fig. 1, 3, 5, 9 und Tafel IX Fig. 4 und 6), bildet er während des ganzen fötalen Lebens einen sehr stumpfen Winkel. Medial vom Meckelschen Knorpel entwickelt sich das Knochengewebe in geringerer Mächtigkeit und zwar in der zweiten Hälfte des 3. Monats zunächst in Gestalt eines dünnen und schmalen, vom inneren Blatt des rinnenförmigen Dentale nach hinten reichenden Plättchens, aus welchem die mediale Begrenzung der hinteren Alveolen und die Lingula hervorgeht. Erst im 4. Monat bildet sich hier der knöcherne Boden des Alveolarteils.

Unterhalb der Alveolen, nahe dem unteren Rande und der Innenfläche, wird jede Kieferhälfte im späteren Canalis alveolaris von dem Meckelschen Knorpel durchzogen (s. Fig. 12), welcher zunächst mit dem Knochen weiter wächst, sich vom 6. Monat ab jedoch zurückbildet. Nur der vordere Teil des Knorpels ossifiziert im 3. Monat und vereinigt sich mit dem ihn umschliessenden Dentale, ein kleiner Teil bleibt bis zur Geburt an der Innenfläche der Unterkiefersymphyse knorpelig, wird später resorbiert oder ossifiziert nachträglich. In den Unterkiefer tritt der Meckelsche Knorpel lateral von der Anlage der Lingula ein, welche schon erwähnt wurde. Das Foramen alveolare s. mandibulae entsteht an der früheren Eintrittsstelle des Knorpels erst im 9. oder 10. Monat, indem sich oberhalb des Nervus mandibularis und der ihn begleitenden Gefässe von der medialen Begrenzung des Alveolarteils her eine Knochenbrücke bildet, welche die bis dahin nach hinten offene, die Zahnkeime enthaltende Rinne von dem Foramen abschliesst (vergl. Fig. 18), Die Linea mylohyoidea und der gleichnamige Sulcus sind vom 6. Fötalmonat ab deutlich ausgeprägt.

Beide Unterkieferhälften sind bis zur Geburt in der Regel nur durch Bindegewebe vereinigt und bleiben bei den meisten Wirbeltieren dauernd in diesem Zustande, doch kann die Verwachsung im Alveolarteil schon im 9. oder 10. Monat beginnen. Bald nach der Geburt vervollständigt sich die Synostose, so dass ein einheitlicher Knochen entsteht (vergl. Tafel IV Fig. 3 und Tafel IX Fig. 1 und 3). Während am fertigen Gebiss die obere Zahnreihe die untere lateral umschliesst, bildet der Alveolarteil des Unterkiefers im fötalen Leben und später noch bis zur Entwicklung des Gebisses einen weiteren Bogen als der zahntragende Teil des Oberkiefers, so dass die hinteren Alveolen des Unterkiefers mehr lateral liegen. Sie sind jedoch zu jener Zeit etwas nach innen geneigt, besonders diejenige des 2. Prämolarzahns und des 1. Molarzahns. In Tafel III Fig. 4 und Tafel IX Fig. 1 geht dieses auch aus der Stellung der Zahnanlagen hervor. Beim Embryo und auch eine Zeit lang nach der Geburt bildet der Alveolarteil die Hauptmasse des Unterkieferbogens, während dessen kompakte Substanz nur sehr gering entwickelt ist. In den genannten Figuren kommt dieses deutlich zum Ausdruck. Einen eigentlichen Fortsatz beginnt der Alveolarteil erst mit der Entwicklung des Gebisses zu bilden und zwar zuerst im Bereiche der Schneidezähne (Tafel IX Fig. 1). Das Wachstum der Alveolarfortsätze in Ober- und Unterkiefer, die bedeutende Zunahme der Höhe des Oberkieferkörpers

und der Durchbruch der Zahnkronen bedingt ein starkes Längenwachstum des aufsteigenden Unterkieferastes, welcher beim Erwachsenen mit dem Bogen nahezu einen rechten Winkel bildet. Bei diesen Vorgängen rücken allmählich Zungenbein, Kehlkopf und Luftröhre um die Höhe zweier Wirbelkörper abwärts. Die in der Articulatio cranio-mandibularis sich begegnenden Gelenkflächen besitzen keinen knorpeligen, sondern einen bindegewebigen Überzug und werden durch den zuweilen in der Mitte durchbrochenen Zwischenknorpel voneinander getrennt.

Die Gelenkgrube an der Schläfenbeinschuppe ist beim Neugeborenen in der Regel ziemlich flach und das Tuberculum articulare fehlt noch oder ist kaum angedeutet. Dagegen wird meist schon vom 6. oder 7. Fötalmonat ab der kleine, die Gelenkfläche lateral und hinten begrenzende Vorsprung an der hinteren Wurzel des Jochfortsatzes kenntlich.

Im Unterkiefer entwickeln sich die Zähne etwas früher und kommen in der Regel auch eher zum Durchbruch als die entsprechenden Gruppen im Oberkiefer. Auch ist beim Neugeborenen die Zwischenwand zwischen den Alveolen des zweiten und dritten Backenzahns schon verknöchert, während im Oberkiefer dieser Raum noch einheitlich ist. Über die Schneidezähne vergl. die Bemerkungen zu Tafel IX Fig. 3.

Es ergiebt sich als Einteilung der Kopfknochen nach ihrer Entstehung:

a) primordiale Knochen des Schädels:
Hinterhauptsbein (mit Ausnahme des oberen Teiles der Schuppe), Keilbein (mit Ausnahme der inneren Lamelle der Flügelfortsätze), Felsenbein und Warzenfortsatz des Schläfenbeins, Siebbein, untere und mittlere Nasenmuschel; sie ossifizieren sämtlich enchondral, über die Komplikation, welche die Verknöcherung der Ohrkapsel für das Felsenbein bedingt, wurde bereits gesprochen;

b) Deckknochen des knorpeligen Primordialkraniums:
Thränenbein, Nasenbein, Pflugscharbein, Zwischenkiefer;

c) übrige Belegknochen des Schädels:
Stirnbein, Scheitelbein, oberer Teil der Hinterhauptsschuppe, Schuppe des Schläfenbeins;

d) primordiale Knochen des Visceralskelets des Kopfes:
Ambos, Hammer (mit Ausnahme des Processus Folii), Steigbügel, Griffelfortsatz des Schläfenbeins, Zungenbein;

e) Deckknochen des Visceralskelets:
Oberkiefer, Gaumenbein, innere Lamelle der Flügelfortsätze des Keilbeins, Jochbein, Unterkiefer, langer Fortsatz des Hammers, Paukenring.

Es mögen noch einige Bemerkungen über die Zähne folgen, da sich manches über deren Entwicklung im Röntgenbilde veranschaulichen lässt (vergl. Tafel IV, V, VII—IX).

Die Anlage des Milchgebisses beginnt beim Menschen schon im 2. Monat unter Beteiligung des äusseren Keimblattes und des Mesenchyms. Von dem Epithel, welches Ober- und Unterkiefer überzieht, senkt sich in einer den Kieferrändern parallelen gebogenen Linie da, wo später die Zahnreihe zum Durchbruch gelangt, eine zusammenhängende Leiste von Epithelzellen, die noch keine Andeutung von einzelnen Zahnkeimen erkennen lässt, in das Mesenchym der Kieferbogen ein. Allmählich wachsen aus der Epithelleiste kolbige Verdickungen, welche sich durch einen schmäleren Teil (Hals) von der Leiste absetzen, tiefer in das Mesenchym hinein. Gleichzeitig (in der 10. Woche) entwickeln sich dem Ende der Kolben schräg gegenüber Bindegewebspapillen, welche in die Kolben hineinwachsen und von diesen, wie von Kappen, überzogen werden. Aus der Bindegewebspapille geht später das Zahnbein, aus der Epithelkappe der Schmelz hervor. Bis zum 5. Monat bleiben die Zahnanlagen häutig, sie vergrössern sich allmählich und nehmen die Gestalt der entsprechenden Zahnkronen an. Das sie umgebende Bindegewebe ist gefässreich, setzt sich kontinuierlich in die Bindegewebspapille fort und bildet aussen eine derbere Lage, welche später zum Periost der Alveole wird. Diese die Zahnkeime einschliessende Bindegewebsmasse wird als Zahnsäckchen bezeichnet. Da, wo der epitheliale

Schmelzkeim und die Bindegewebspapille aneinander liegen, differenzieren sich die oberflächlichsten Zellschichten beider Teile. Die Papille trägt hier eine zusammenhängende Schicht spindelförmiger Zellen, welche die Odontoblastenschicht oder Membrana eboris darstellen, während die angrenzenden Zellen des Schmelzorgans zu langgestreckten, senkrecht zur Oberfläche der Papille gerichteten Cylindern werden und die Schmelzmembran oder das Schmelzepithel bilden. Der dieses umgebende Rest des Epithelkolbens wird als Schmelzpulpa bezeichnet. Im 5. Monat beginnen die Odontoblasten mit der Knochenbildung, indem sie an der Innenfläche des Schmelzorgans Zahnbein bilden, welches sie mit feinen Ausläufern durchsetzen. Gleichzeitig scheidet das Schmelzorgan um das Knochengewebe die ersten Schmelzschichten ab. Diese Vorgänge begreifen nur die Zahnkronen. Sie beginnen an den Schneidezähnen, doch sind im 7. Monat meist bereits sämtliche 20 Milchzähne in das Stadium der Verknöcherung eingetreten. Schon vom Anfang des 5. Monats an bilden sich die häutigen Anlagen der Ersatzzähne, indem vom Halsteile der Epithelkolben der Milchzähne nach der medialen Seite der letzteren hin sich ein zweiter Kolben in das Bindegewebe versenkt. Im übrigen ist der Vorgang der gleiche, wie bei dem Milchgebiss. Von den bleibenden Zähnen verknöchert zunächst der erste Molarzahn und zwar kurze Zeit vor der Geburt, die übrigen bleibenden Zähne, ausgenommen die Weisheitszähne, ossifizieren vom 1. und 2. Lebensjahre ab. Im 6. Jahre enthalten daher die Kiefer des Kindes 52 Zähne, von denen die vier Weisheitszähne sich noch im häutigen Zustande befinden, während die übrigen 28 Zähne des bleibenden Gebisses in den Kronen verknöchert sind und medial von den Wurzeln der Milchzähne in ihren Zahnsäckchen liegen.

Auf den Röntgenbildern sind die ersten Anfänge der Verknöcherung der Zähne schwer darstellbar, weil zunächst die Kronen noch ziemlich klein und die Schmelz- und Zahnbeinlamellen sehr zart sind und im Beginn nur einen kleinen Teil der Krone umfassen. In Tafel IV Fig. 1 und 2 sind die Schneidezahnkronen schon deutlich erkennbar und erscheinen in seitlicher Ansicht als feine Spitzen, an denen der der Schneide angehörige Teil sich am intensivsten abhebt. Bei weiterem Wachstum umfassen die Hartgebilde allmählich einen immer grösseren Teil der häutigen Krone, indem sowohl die Odontoblastenschicht auf die innere Fläche des schon gebildeten Zahnbeins neue Knochenschichten, als auch aussen um den bereits vorhandenen Schmelz die Schmelzmembran neue, die alten an Ausdehnung übertreffende Schmelzschichten bildet, so dass an den Rändern die verknöcherte Krone am dünnsten erscheint. Auf den Tafeln V und IX kommt dieses an einigen Figuren gut zum Ausdruck. Analog verhält es sich mit den Prämolaren, von denen zunächst einzelne Spitzen der Kronen sichtbar werden, ehe die Verknöcherung auf die Seitenflächen übergreift (vergl. Tafel IV Fig. 3 und Tafel IX Fig. 1—3). Zuweilen wird auch ein Teil der Krone eines Ersatzzahnes sichtbar, wie in Tafel VIII Fig. 10 und Tafel IX Fig. 2.

Die Stellung der Schneidezähne, besonders im Unterkiefer, ist beim Fötus und Neugeborenen abweichend von derjenigen beim Kinde (s. Beschreibung zu Tafel VIII Fig. 10 und Tafel IX Fig. 3). Erst beim Durchbruch gewinnen sie ihre regelrechte Lage. Beim Neugeborenen überragen die Zahnanlagen den Knochenrand der Alveolen nicht, besitzen noch eine weite, von der gefässführenden Pulpa ausgefüllte Höhle und nur einen dünnen Überzug von Schmelz. Die Kronen haben daher noch nicht die milchweisse Farbe des fertigen Zahnes, sondern eine mehr weisse oder gelblich weisse, und ihre Härte ist noch gering, die Oberfläche etwas rauh und matt. Erst nach der Geburt entfaltet das Schmelzorgan seine Hauptthätigkeit, wobei es selbst atrophiert. Gleichzeitig schreitet auch die Bildung des Zahnbeins proximal vor, hierdurch entsteht der Zahnhals und später die Wurzel, welche anfänglich einen dünnwandigen, unten weit offenen Cylinder bildet (vergl. Tafel IX Fig. 1). Zu diesem sich allmählich in Hals und Wurzel ausdehnenden Zahnbein tritt die angrenzende Bindegewebslage des Zahnsäckchens als Periost hinzu und umschliesst diese Teile mit Schichten von echtem Knochengewebe, welches unter der Bezeichnung Cement vom Elfenbein unterschieden wird. Bei diesen Vorgängen verlängert sich die Zahnanlage, die Krone hebt sich über das Niveau des Alveolar-

randes empor und beginnt das über ihr dünner werdende Zahnfleisch zu durchbrechen. Der Rest des Schmelzorgans geht hierbei verloren.

Die Zähne sind verknöcherte Papillen der Mundschleimhaut, welche bei höheren Wirbeltieren mit dem sie überziehenden und zu Schmelz sich umwandelnden Epithel so weit in die Tiefe versenkt sind, dass sie von den in ihrer Nachbarschaft entstehenden Knochen umschlossen werden. Diese Abstammung der Zähne ist phylogenetisch nachgewiesen. Sie besitzen bei niederen Wirbeltieren (Fische und Amphibien) zum grossen Teil noch eine oberflächlichere Lage und stecken oft nur mehr oder weniger tief in der Schleimhaut, sind bei diesen Tieren aber sehr zahlreich, so dass bei den Knochenfischen die ganze Reihe der die Mundhöhle begrenzenden Skeletteile einschliesslich des Zungenbeins und der Kiemenbogen dicht mit Zähnen besetzt sein können. Im Vergleich hiermit erscheint das Gebiss der höheren Wirbeltiere (Reptilien, fossile Vögel und Säugetiere) erheblich zurückgebildet, besonders bei der letzteren Klasse, die ausserdem in den Backenzähnen Bildungen aufweist, welche auf eine Vereinigung früher selbständiger Anlagen schliessen lassen. Ebenso hat der Zahnwechsel eine bedeutende Beschränkung erfahren.

Den Zähnen homologe und als solche wohl charakterisierte Bildungen spielen aber bei den Wirbeltieren noch eine weit grössere Rolle. Die kleinen Placoidschuppen der Selachier, welche die äussere Körperoberfläche und einen Teil des Kopfdarmes überziehen und diesen Teilen einen harten, aber biegsamen Panzer bieten, sind Haut- und Schleimhautzähnchen, welche je einer kleinen, in der Haut liegenden Knochenplatte aufsitzen und in der oben beschriebenen Weise durch Verknöcherung von Hautpapillen entstanden sind. Eine besonders reichliche Schmelzentwicklung weisen diese Bildungen bei den Ganoiden auf, bei denen sie sich zu grossen Knochenplatten vereinigen. Andererseits sind auch die mächtigen Kieferzähne der Selachier durch Anpassung aus solchen Schleimhautzähnchen hervorgegangen. Von letzteren sind daher zunächst die Zähne aller Wirbeltiere abzuleiten. Teile des äusseren Hautpanzers, welcher als solcher bei höheren Tieren nicht mehr zur Entwicklung gelangt, bleiben bei Rückbildung des knorpeligen Kraniums an einzelnen Stellen des Kopfes (Mundhöhle, Schädeldecke) erhalten, aber in modifizierter Form, so dass Zähnchen nicht mehr entwickelt werden oder nach vorübergehendem Bestehen bald wieder verloren gehen, während die diese ursprünglich tragenden Grundplatten in der Haut oder Schleimhaut zusammenhängende Knochenplatten bilden, welche sich dem knorpeligen Kranium lose anfügen (Amphibien), bei höheren Wirbeltieren aber fest mit dem verknöchernden Innenskelet verwachsen, dessen Bestandteilen sie sich dann scheinbar gleichartig darstellen. Zahlreiche Übergangsformen haben in der Stufenreihe der Wirbeltiere zu diesem Endergebnis geführt und eine Verlagerung der ursprünglich oberflächlichen Hartgebilde unter die Haut und Schleimhaut bewirkt. Eine weitere Verfolgung dieses Grundgedankens ermöglicht es, die Entwicklung des knöchernen Skelets von einem einheitlichen Gesichtspunkte aus zu betrachten, für dessen Richtigkeit die vergleichende Anatomie eine Reihe von Beobachtungen beibringt, während ontogenetisch eine Klärung schwierig ist, weil nicht mehr alle Zwischenstufen der Entwicklung genügend zum Ausdruck kommen. Hautknochen gewannen schon bei niederen Wirbeltieren enge Beziehungen zu oberflächlichen Teilen des knorpeligen Innenskelets und blieben diesen Knorpelteilen auf höheren Entwicklungsstufen als Deckknochen erhalten, auch wenn die Skeletteile eine tiefere Lage gewannen, so dass die dem primären äusseren Keimblatt entstammenden Bildungselemente der Hautknochen (Osteoblasten) dem Innenskelet gefolgt sind, indem sie früher oder später von den übrigen Bestandteilen des Ektoblasts losgelöst und dem Mesenchym (Innenskelet) zugeführt wurden. In diesem finden sich die Osteoblasten überall, wo Verknöcherung auftritt und in der Stufenreihe der Wirbeltiere in zunehmender Verbreitung. Bei den höheren Wirbeltieren geschieht diese Loslösung schon sehr frühzeitig. So sind die Keime der Knochen zwar dem knorpeligen Skelet fremd, entfalten aber ihre Thätigkeit in engem Anschluss an letzteres, indem sie dessen Teile entweder mit Knochenschichten aussen umgeben (perichondral) oder dem Bindegewebe in die durch Resorp-

tion des Knorpels entstehenden Hohlräume folgend, an Stelle des verschwindenden Knorpels, oder richtiger gesagt, zunächst auf der Oberfläche der im primären Markraum noch bestehen bleibenden Knorpelreste, Knochengewebe hervorbringen, so dass auch die enchondrale Form der Ossifikation auf eine Anlagerung des Knochengewebes von aussen her zurückgeführt werden kann. Über die sich so ergebenden, scheinbar verschiedenen Typen der Verknöcherung wurde bereits früher gesprochen, auch angedeutet, wie bei den verschiedenen Wirbeltierklassen eine dauernde vollständige Erhaltung des knorpeligen Skelets überflüssig wird und in zunehmendem Masse eine Verdrängung desselben durch die ihre Aufgabe besser und unter Aufwendung geringerer Masse erfüllenden knöchernen Gebilde stattfindet. Alle diese Vorstufen werden bei der Entwicklung des menschlichen Knochengerüstes ontogenetisch wiederholt mit dem Endergebnis, dass das knorpelige Skelet nahezu vollständig durch Resorption schwindet. Seine Anlage wird jedoch nicht überflüssig, und Teile desselben bleiben lange erhalten in den Epiphysenknorpeln, welche dem Längenwachstum dienen, sowie dauernd bestehen in den Rippenknorpeln, denen ihre Biegsamkeit die Erhaltung sichert und in den dünnen, die Gelenkenden überziehenden glatten Knorpelschichten (Gelenkknorpel).

III. Extremitätenskelet (Tafel I bis VII).

a) Die Extremitätengürtel.

Bei den Landtieren nehmen die Gürtel beider Extremitätenpaare eine verschiedene Entwicklungsrichtung, wodurch einerseits der vorderen Gliedmasse in Rücksicht auf ihre Lage in der Nähe des Kopfes eine freiere Beweglichkeit gesichert wird, andererseits die hintere Gliedmasse geeignetere Bedingungen für die Unterstützung des Rumpfes und die Fortbewegung gewinnt.

Der Schultergürtel, welcher sich bei den Knochenfischen durch neu hinzugetretene Skeletteile (sekundärer Schultergürtel) an dem Schädel oder der Wirbelsäule anheftet, verbindet sich von den Amphibien an nur mit dem bei dieser Tierklasse zuerst auftretenden Sternum und zwar zunächst vermittelst beider ventraler Spangen, Coracoid und Procoracoid. Zu dem letztgenannten Knorpel ist aber schon hier ein dem Innenskelet ursprünglich fremder Knochen getreten, der bei Amphibien noch neben dem Procoracoid beobachtet wird, bei höheren Tierklassen letzteres aber verdrängt. Dieser Skeletteil, die Clavicula, wird ähnlich den Deckknochen des Schädels mit Bestimmtheit von einem Hautknochen der Knorpelfische abgeleitet und scheint der erste Knochen zu sein, welcher von jener Klasse der Fische an funktionelle Beziehungen zum inneren Skelet gewann, so dass das sehr frühe Auftreten des Schlüsselbeins beim menschlichen Embryo wohl in der Phylogenie begründet erscheinen kann. Bei einigen Reptilien und Vögeln, sowie bei denjenigen Säugetieren, deren vordere Extremitäten nur zum Gehen Verwendung finden, fehlt die Clavicula, kann aber bei den Säugetieren im embryonalen Leben vorübergehend auftreten oder später durch Rudimente oder durch ein Band angedeutet sein. Der Hautknochen, von welchem die Clavicula abgeleitet wird, ist phylogenetisch älter als das knorpelige Procoracoid, welches sich erst bei Amphibien von dem ursprünglich einheitlichen Coracoid abgegliedert hat, den höheren Tieren zum Teil aber wieder verloren geht, während die Clavicula im Prinzip erhalten bleibt und sich bei einer Reihe von Tieren daher ohne Beteiligung von Knorpel, dem ursprünglichen Typus eines Deckknochens ähnlicher, als reiner Bindegewebsknochen entwickelt.

Die Vorgänge beim menschlichen Embryo erinnern wieder an die Zustände bei Amphibien insofern, als sich dem Knochen bei seiner Entstehung alsbald Knorpel angliedert. Es ist jedoch noch zweifelhaft, ob dieses Knorpelgewebe ein sich nachträglich entwickelndes Procoracoid bedeutet. Das Schlüsselbein entwickelt sich zunächst nach Art der Bindegewebsknochen und erscheint schon in der 7. Woche als erster knöcherner Skeletteil (annähernd

gleichzeitig mit ihm noch der Unterkiefer). Die Ossifikation beginnt etwa in der Mitte der später von dem Knochen eingenommenen Strecke und schreitet schnell nach beiden Seiten vor. Schon bei sehr kleinen Embryonen ist seine der späteren ähnliche Krümmung deutlich ausgeprägt. Die Vergrösserung des Knochens geschieht so, dass nach Auftreten des ersten Ossifikationsherdes sich an dessen beiden Enden Knorpelgewebe entwickelt, welches weiter wächst und der Verknöcherung unterliegt. In der allgemeinen Form weicht das Schlüsselbein von den Rippen und den übrigen Röhrenknochen insofern ab, als es an seinen Enden infolge seiner abweichenden Entstehung nicht die den embryonalen Röhrenknochen eigentümliche trichterförmige Verbreiterung aufweist, vielmehr anfangs sogar etwas zugespitzt erscheint. Am sternalen Ende entwickelt der Skeletteil eine knorpelige Epiphyse, in welcher nach dem 15. Lebensjahre ein Epiphysenkern entsteht.

In den Röntgenbildern ist die Clavicula ihrer schrägen Lage wegen nicht immer günstig dargestellt. Ihre Form entspricht beim Fötus im wesentlichen derjenigen beim Erwachsenen und lässt, wie bei diesem, schon individuelle Verschiedenheiten in der Krümmung erkennen. Die Tafeln geben hierüber aus dem angeführten Grunde keinen Aufschluss.

Das Schulterblatt der Säugetiere ist durch die Spina ausgezeichnet, welche, ähnlich der Crista sterni der meisten Vögel, den Muskeln eine vergrösserte Ansatzfläche bietet. Beim menschlichen Embryo verknöchert die Scapula im Anfange des 3. Monats von einem im Collum gelegenen, anfänglich perichondralen Kern aus. Der Ossifikationsherd entwickelt sich zu einem flachen, viereckigen Plättchen von der Gestalt eines Trapezes, welches mit seiner grössten Ausdehnung das Collum quer durchsetzt. Unter radiärer Ausbreitung der Knochenbälkchen (vergl. die Tafeln) vergrössert er sich nach der Basis und nach der Pfanne zu und verdickt sich an letzterer Stelle entsprechend der Beschaffenheit des Knorpels. Schon in der 9. oder 10. Woche greift die Verknöcherung zuerst auf das Acromion, gleich hinterher auf die Spina scapulae und noch in der 10. Woche auf die Fossa supraspinata über, so dass bei der Verknöcherung der Entwicklungsgang, den die Scapula bei den Säugetieren genommen hat, wieder zum Ausdruck kommt; denn aus dem oberen Rande ging zunächst die Spina hervor, während sich eine Fossa supraspinata von der Ausgangsstelle der Spina aus erst später bildete. Der Nervus suprascapularis gab bei letzterem Vorgang die Veranlassung zur Entstehung der Incisura scapulae. Das Acromion hat, wie ebenfalls die Ossifikation wiedererkennen lässt, mit der Spina nicht gleichen entwicklungsgeschichtlichen Wert. Zwar ist es nicht erwiesen, dass der acromiale Fortsatz bei den Säugetieren einen Rest des Procoracoids enthält, aber jener Fortsatz erscheint der Spina gegenüber als ältere Bildung, da sich schon bei niederen Wirbeltieren am Schulterblatt Andeutungen eines Fortsatzes finden, der sich mit der Clavicula verbindet und als Vorstadium eines Acromions angesehen wird. Beim menschlichen Embryo ist im 3. und 4. Monat das anfänglich noch sehr kleine, aber die Spina stets überragende knöcherne Acromion durch eine von der dorsalen Seite her mehr oder weniger tief einschneidende Incisur von der Spina getrennt, und die in das knorpelige Acromion hineinwachsenden Knochenbälkchen gehen von dem Teile des Knochenkerns der Scapula aus, welcher der Gelenkpfanne zunächst liegt und gewinnen erst nachträglich innerhalb des Knorpels Verbindung mit der knöchernen Spina. In Fig. 4 der Tafel I ist an der zufällig günstig gelagerten linken Scapula (linke Bildseite) jene Incisur abgebildet. Unterhalb der letzteren findet sich in der Mitte des 3. Monats eine Lücke im Knochen, aus welcher sich ein Ernährungskanal bildet. Die Lage des letzteren ist ziemlich konstant, jedoch rückt, entsprechend den Wachstumsverhältnissen der Scapula, seine dorsale Öffnung allmählich weiter abwärts (caudal), so dass sie beim Neugeborenen meist etwa 1 cm unterhalb der Spina liegt.

Am Schulterblatt beginnt die Ossifikation etwas früher als an der Darmbeinschaufel und der knöcherne Teil des ersteren übertrifft denjenigen des letzteren Skeletteils bei jungen Embryonen erheblich an Grösse (vergl. die Tafeln). Erst in den letzten Fötalmonaten stimmt die Grösse beider annähernd überein. In seiner Gestalt weicht das embryonale Schulterblatt

von demjenigen des Erwachsenen durch seine relative Breite ab. Bei Betrachtung des verknöcherten Teiles allein (in den Röntgenbildern) erscheint dieser Unterschied noch ausgesprochener, da besonders am Angulus inferior ein grösserer Bezirk bis zur Geburt knorpelig bleibt. Ausser dem letztgenannten Teil sind beim Neugeborenen noch knorpelig: der Gelenksteil, die Basis, das Ende des Acromions und der Processus coracoides, der hierdurch wieder eine gewisse Selbständigkeit erkennen lässt. An diesen Stellen entwickeln sich später eine Reihe von Knochenkernen, welche hier nicht beschrieben werden sollen. In einem Falle beobachtete ich bei einem übrigens normal entwickelten totgeborenen Knaben im Processus coracoides jeder Scapula einen runden Knochenkern von 2,5 bis 3 mm Durchmesser (vergl. Tafel VII Fig. 1). In der Regel entsteht dieser Ossifikationsherd während des ersten Lebensjahres.

Der Beckengürtel unterliegt innerhalb der Reihe der Fische einer teilweisen oder gänzlichen Rückbildung, da der Schwanz als wichtigstes Lokomotionsorgan den funktionellen Wert einer hinteren Gliedmasse zurücktreten lässt. In der Stufenreihe der Landtiere hingegen gewinnt die hintere Gliedmasse immer mehr Bedeutung als hauptsächlichste Trägerin des Rumpfes und findet, im Gegensatze zur vorderen, vermittelst des sich allmählich mächtiger entfaltenden dorsalen Abschnittes (Ilium) eine Befestigung an der Wirbelsäule in der Weise, dass die sacralen Rippen, wie bereits dargelegt, sich zu Fortsätzen der Wirbel reduzieren und eine Gelenkverbindung mit dem Darmbein eingehen. Günstigere Verhältnisse für die Einwirkung der hinteren Extremität auf das Achsenskelet treten ein durch eine Drehung des Beckens, wobei die ventralen Abschnitte, Scham- und Sitzbein, caudal, das Darmbein und seine Befestigungsstelle an der Wirbelsäule dagegen oral von der Gelenkspfanne zu liegen kommt. In geringerem Masse geschieht dieses schon bei den Sauropsiden (Reptilien und Vögel), in höherem Grade jedoch bei den Säugetieren und ermöglicht unter letzteren die aufrechte Körperhaltung des Menschen. Während bei den Sauropsiden sich das Darmbein bei relativ geringer Höhe der Schaufel vorwiegend in einer der Körperachse parallelen Richtung ausdehnt und zuweilen oral oder caudal oder nach beiden Richtungen ansehnliche Fortsatzbildungen aufweist, charakterisiert sich das Darmbein der Säugetiere im allgemeinen durch eine grössere Höhenentfaltung.

Das menschliche Becken stimmt im Wesentlichen mit demjenigen der Reptilien überein und zeigt auch im Einzelnen besonders während des fötalen Lebens noch manche Anklänge an niedere Zustände. Die drei Bestandteile des Hüftbeins entwickeln sich im knorpeligen Stadium als drei getrennte Stücke, finden sich jedoch in der zweiten Hälfte des 2. Monats zu dem einheitlichen Skeletteil vereinigt, dessen dorso-ventrale Achse mit der Wirbelsäule bereits einen oral offenen stumpfen Winkel bildet. Bei der Ossifikation entwickeln sich für die drei Bestandteile wieder getrennte Centren. Sie beginnt perichondral in der 9. Woche am Ilium in der Gegend der Incisura ischiadica maior und nahe der Pfanne. Der enchondrale Prozess schliesst sich unmittelbar an, schreitet nach hinten sowie oberhalb des Acetabulum nach vorn fort und lässt einen kleinen, nierenförmigen, oral konvexen Knochenkern entstehen, dessen dorsales Ende bald etwas schmäler erscheint als das ventrale stärker gerundete. Zu einer Zeit, wo dieser Knochenkern in seiner grössten Ausdehnung 1 mm oder wenig mehr misst, die Ossifikation der Wirbelsäule noch nicht begonnen hat, dagegen die 2. bis 12. Rippe verknöchert sind, bildet sich in der knorpeligen Darmbeinschaufel dorsal von dem beschriebenen ein zweiter Ossifikationsherd. Dieser ist bei Embryonen von 4 mm Scheitel-Steisslänge in der Regel noch so klein, dass er auch im Kaliglycerinpräparat leicht der makroskopischen Beobachtung entgeht. Von dem vorderen, grösseren Knochenkern ist er etwa $^1/_3$ mm weit entfernt und liegt dessen dorsaler Spitze gegenüber. In der 10. Woche dehnt sich der grössere Knochenkern etwas weiter ventral aus und verbreitert sich auch in der Richtung von oben nach unten, so dass er bald fast quadratisch erscheint. Bis zur Mitte des 3. Monats bleibt der hintere Kern, welcher bis dahin einen Durchmesser von 0,5 mm erreicht hat, selbständig, verwächst dann aber, wenn die Verknöcherung

der Wirbelbogen bis zu den unteren Brustwirbeln vorgerückt ist, mit dem anderen Kern und bildet an diesem von jetzt ab einen ziemlich lang gestreckten Fortsatz, welcher dorsal und zugleich etwas caudal gerichtet ist.

Frühestens gegen Ende des 3., meist erst zu Anfang des 4. Monats bildet sich ventral von dem vereinigten Knochenkern des Ilium sehr nahe dem Knochen ein dritter kleiner Ossifikationsherd im Knorpel des Darmbeins. Er bleibt meist nicht so lange selbständig, wie der oben beschriebene dorsale Kern, ist auch hinsichtlich der Zeit seines Auftretens nicht ganz regelmässig, da er zuweilen etwas später während des 4. Monats erscheint. Nach seiner Vereinigung mit dem knöchernen Ilium bildet er innerhalb des Knorpels einen kleinen ventralen Fortsatz des Knochens und wird bei weiterer Vergrösserung der knöchernen Schaufel in diese aufgenommen, bleibt aber zuweilen auch nach dem 6. Monat noch erkennbar und entspricht der Stelle, wo ventral der Knochen zuerst den vorderen Rand des Darmbeinknorpels erreicht.

Von diesen drei Knochenkernen der Darmbeinschaufel fand ich in der Litteratur nur den mittleren erwähnt. Die Lage der beiden anderen Kerne entspricht der Spina ilei posterior inferior und anterior inferior. Wenigstens dem dorsalen von ihnen scheint ausserdem bei sehr jungen Embryonen eine Verlängerung des noch niedrigen knorpeligen Darmbeins zu entsprechen, welche später, wenn das Ilium oral an Höhe zunimmt, nicht mehr zur Geltung kommt. Bei den beschriebenen Ossifikationscentren handelt es sich nach meiner Beobachtung um regelmässig auftretende Gebilde, denen, da sie so frühzeitig entstehen und relativ lange selbständig bleiben, eine Bedeutung beigemessen werden muss. Mir scheinen sie, obwohl ich weitere Untersuchungen für erforderlich halte, auf Rudimente der Fortsätze am Darmbeine der Sauropsiden hinzuweisen, und ihre Lage in den Spinae inferiores braucht nach dem oben über die Beckenschaufel Bemerkten einer solchen Annahme nicht zu widersprechen. Bei den Sauriern dehnen sich diese Fortsätze parallel zur Körperachse oder unter geringer Abweichung von dieser Richtung nach vorn und nach hinten aus. Bei der Drehung des Säugetierbeckens enthält die Verbindungslinie der beschriebenen Ossifikationscentren eine Lage, in der diese Linie anfangs einen spitzen, später fast einen rechten Winkel mit der Wirbelsäule bildet. Auch andere Skeletteile, welche bei Beginn der Knochenbildung einheitliche Knorpel darstellen, lassen durch die Art der Verknöcherung, wie wiederholt hervorgehoben, ihre Zusammensetzung aus mehreren Elementen oder die Aufnahme fremder, rudimentärer Bildungen erkennen. Dieses gilt besonders von den Rippenrudimenten der Hals- und Kreuzbeinwirbel, dem Dens des Epistropheus, dem Processus coracoides der Scapula, dem Verhalten von Bogen und Körper sämtlicher Wirbel, den drei Hauptbestandteilen des Hüftbeins, dem Sternum, Hammer u. s. w. Die Verknöcherung lässt endlich bei ihrem Abschluss wieder einheitliche Skeletteile entstehen, ähnlich wie solche früher aus einzelnen Verknorpelungscentren entstanden. Die Übereinstimmung dieser Vorgänge mit der Phylogenie ist bezüglich der angeführten Punkte überall nachgewiesen.

In den Röntgenbildern sind die kleineren Ossifikationscentren des Ilium, da die Aufnahme in situ zu ungünstige Verhältnisse bietet, nicht erkennbar. Dagegen ist in Tafel II Fig. 2 die nach erfolgter Verwachsung des ventralen Kerns am knöchernen Ilium entstehende Fortsatzbildung bemerkbar. Der ventrale Rand des Iliums liegt auf dem Bilde seitlich und wird nach aussen und gleichzeitig nach unten um etwa 0,5 mm von einem kleinen Vorsprung überragt, welcher sich peripherisch verbreitert und dessen Knochenbälkchen sich ins Innere der Darmbeinschaufel verfolgen lassen. Kaliglycerinpräparate bieten für die makroskopische Beobachtung vortreffliches Material, die X-Strahlen eignen sich zu so feinen Untersuchungen weniger.

Am Ende des 4. oder im Anfang des 5. Monats bildet sich im knorpeligen Hüftbein ein neuer Ossifikationsherd und zwar im absteigenden Aste des Sitzbeins (vergl. die Embryonen von Tafel II Fig. 2 an); ein weiterer Kern entsteht in dem phylogenetisch jüngsten der Hauptbestandteile des Hüftbeins, dem Schambein, in der Zeit vom Ende des 5. bis Ende des 7. Monats. Er liegt im horizontalen Ast nahe dem Rande des Foramen obturatum und

unterscheidet sich vom vorigen im Röntgenbilde leicht durch seine Lage (medial und ventral), geringere Grösse und seine zur Körperachse annähernd senkrechte Richtung (vergl. Tafel IV bis VII). In Tafel V Fig. 2 decken sich die Kerne von Scham- und Sitzbein. In beiden Knorpeln können statt des einen Ossifikationscentrums auch je zwei auftreten, die zuweilen lange getrennt bleiben, in einem Falle meiner Beobachtung (linkes Schambein) noch Ende des 9. Monats.

Die Ossifikationsherde des Hüftbeins bilden schon frühzeitig ziemlich massive Knochen, die besonders in der Nachbarschaft des Acetabulum von bedeutender Dicke sind. Zur Zeit der Geburt umfasst der Kern des Schambeins meist schon einen Teil der vorderen Begrenzung des Foramen obturatum (vergl. Tafel VI und VII), lässt jedoch die Gegend der Symphyse und den oberen Rand des horizontalen Schambeinastes, dessen ganze Breite er nicht einnimmt, noch knorpelig. Ferner sind um diese Zeit noch nicht verknöchert: der Darmbeinkamm mit den Spinae superiores, das Acetabulum, Spina ischiadica, Tuber ischii und aufsteigender Sitzbeinast. Vom 6. Lebensjahre ab bilden sich am Hüftbein noch eine Reihe weiterer Ossifikationscentren, und im 16. bis 18. Lebensjahre vereinigen sich seine drei Hauptbestandteile durch Synostose. Bis zur Geburt ist das Becken relativ eng und werden Unterschiede im Baue des männlichen und weiblichen Beckens nicht gefunden.

b) Die freien Gliedmassen.

Die vergleichende Anatomie bietet genügende Anhaltspunkte, welche auch das Skelet der freien Gliedmassen höherer Tiere von dem Flossenskelet ableitbar erscheinen lassen. Die Übergangsformen von den Fischen zu den Amphibien sind jedoch nicht bekannt. Von letzterer Tierklasse an stimmen die freien Gliedmassen der Wirbeltiere in allen Teilen im Wesentlichen überein, und einzelne Umstände lassen die Auffassung zu, dass der fast allgemein bei recenten wie fossilen Formen bestehende fünfstrahlige Typus der Extremitäten von einer siebenstrahligen Urform herrührt. Von diesem Gesichtspunkte aus wird auch die beim Menschen zuweilen beobachtete Hyperdaktylie (doppelter Daumen oder doppelter fünfter Finger) leichter verständlich. Bei manchen Tieren findet sich die Zahl der Strahlen erheblich reduziert, wie bei den recenten Formen der Gattung Equus, bei welcher die allmähliche Rückbildung von den fossilen Formen an genau verfolgt werden kann. Die Abzweigung der Strahlen, deren Glieder sich verschiedenartig entwickelt zeigen (Röhrenknochen, Carpal- oder Tarsalknochen), erfolgt von einem randständigen Hauptstrahl, dessen proximales Stück (Humerus, Femur) als überall einheitlicher Skeletteil mit dem Extremitätengürtel artikuliert. Die erste Abzweigung entspricht dem Ellenbogen- und Kniegelenk, die weiteren erfolgen im Carpus und Tarsus. Völlig gleichartig werden vordere und hintere Gliedmasse bei Landtieren nicht mehr gefunden. Die Gleichwertigkeit ihrer Bestandteile (die radiale Seite entspricht der tibialen) wird als Homodynamie bezeichnet. Die beim menschlichen Embryo schon bei der ersten Differenzierung der grösseren Abschnitte bemerkbare Verschiedenheit wurde in der Einleitung berührt.

α) Die langen Röhrenknochen.

Die Ossifikation der Diaphysen der langen Röhrenknochen beginnt beim Menschen in der 8. Woche zuerst am Humerus, dann an den Unterarmknochen und dem Femur, hierauf an der Tibia, zuletzt an der Fibula. Im Inneren der anfänglich sehr zarten perichondralen Knochencylinder, welche ungefähr die Mitte der Knorpel umfassen, beginnt alsbald auch die enchondrale Ossifikation. Bis zum Ende des 3. Monats bleiben, entsprechend dem allgemeinen Entwicklungszustande der Extremitäten und ihrer knorpeligen Skeletteile auch die knöchernen Diaphysen des Armes länger und dicker als die entsprechenden des Beines. Zuerst beginnt dann die Tibia an Dicke zuzunehmen (vergl. Tafel I Fig. 2 bis 5, Tafel II Fig. 1 und 2),

während die Diaphysen von Femur und Humerus noch mehrere Monate hindurch keine oder nur geringe Grössenunterschiede aufweisen. Bis zum 5. Monat geschieht die Ausbreitung des Verknöcherungsprozesses an den langen Röhrenknochen im Vergleich zum Körperwachstum schneller als später, wo der Knochencylinder die knorpeligen Gelenkenden erreicht und sein Wachstum daher nur von der Zunahme des Knorpelgewebes abhängig ist und mit diesem gleichen Schritt hält. Es stimmt dann auch die Grenze der enchondral gebildeten Spongiosa gegen den Knorpel hin mit den Enden der perichondralen Cylinder annähernd überein, so dass die Zustände der Diaphysen wie in Tafel I und Tafel II Fig. 1 und 2, in welchen die perichondralen Lamellen zuweilen um mehrere Millimeter die Spongiosa nach beiden Enden überragen, und letztere mit konkaver Fläche an der auf den Bildern dunkler erscheinenden Zone des verkalkten Knorpels endet, bei älteren Embryonen nicht beobachtet werden. Vielmehr tritt später, wenn das Längenwachstum der Corticalis an der Grenze der Gelenkenden verlangsamt wird, die Spongiosa zuweilen mit konvexer Endfläche gegen den Knorpel vor. Dieses geschieht aus noch zu erörternden Gründen zuerst am distalen Ende des Humerus (vergl. die Tafeln).

Schon bei sehr kleinen Embryonen von der 8. bis 9. Woche an zeigen sich charakteristische und mit dem Befunde bei anderen Säugetierembryonen übereinstimmende Lageverhältnisse an den Diaphysen der Unterarm- und Unterschenkelknochen. An der Ulna, welche eine grössere Bedeutung für das Ellenbogengelenk besitzt, überragt die knöcherne Diaphyse diejenige des Radius proximal an Länge, und bald erscheint dieser, als Träger der Hand, distal weiter verknöchert als die Ulna. An letzterem Ende gleicht sich jedoch in den letzten Wochen des fötalen Lebens der Längenunterschied wieder nahezu aus. Die knöcherne Tibia erscheint proximal länger, wird aber distal von der Fibula, wenn auch nur unbedeutend, überragt. Beim Fötus und selbst noch bei jüngeren Kindern besitzen die proximalen Enden von Femur und Humerus eine sehr ähnliche Gestalt, da das von der Diaphyse aus ossifizierende Collum femoris sich erst nach der Geburt zu ansehnlicherer Länge entwickelt. Auch der stumpfe Winkel, den Collum und Schaft miteinander bilden, ändert sich, ist beim Fötus und im Kindesalter grösser als beim Erwachsenen und nähert sich im höheren Alter mehr dem rechten Winkel. Etwa vom 6. Monat an erreicht der verknöcherte Teil der Diaphysen die Gelenkenden und beginnt auf diese überzugreifen (vergl. Tafel III—VII), so dass am distalen Humerusende die beiden Gruben (Fossa olecrani und cubitalis), an der Ulna das Olecranon, später am proximalen Ende des Humerus eine Andeutung der medialen und hinteren Seite des Halsteiles und am gleichen Ende des Femur ein Stück des medialen und vorderen Teiles des Collum kenntlich werden. An letzterem Knochen kann dieser Teil auf Röntgenbildern von Becken sehr junger oder rachitischer Kinder zuweilen den einzigen Anhaltspunkt bieten für die Lage, in welcher sich das Bein bei der Aufnahme befand. Die Figuren 1 der Tafeln III, V und VII lassen erkennen, wie bei Aussenrotation des rechten Beines (rechte Bildseite) der bezeichnete Teil des Collum an der lateralen Seite sichtbar wird. An der fötalen Tibia fällt bei seitlicher Aufnahme in den letzten Monaten die nach vorn konvexe Krümmung auf, welche auf den Röntgenbildern stärker erscheint, als der Wirklichkeit entspricht, weil die Tuberositas noch knorpelig ist. Nach der Seite des Condylus medialis zeigt beim Übergang der Ossifikation auf den sehr breiten knorpeligen Gelenkteil die Tibia älterer Embryonen und besonders des Neugeborenen eine starke Verbreiterung (vergl. Tafel VII Fig. 3 und 5). Das untere Humerusende erscheint infolge der Verschiedenheit des frontalen und des sagittalen Durchmessers, sobald die Verknöcherung sich in den Bereich der vorderen und hinteren Grube erstreckt, je nach der Lagerung der Extremität in verschiedener Gestalt auf den Tafeln abgebildet.

Eine feine, etwas unregelmässig verlaufende Markhöhle findet sich in den langen Röhrenknochen bereits im 3. Monat, am deutlichsten meist zuerst in der Tibia. Sie entsteht durch Resorption der ursprünglich den corticalen Cylinder vollkommen ausfüllenden Spongiosa und wird allmählich weiter, während auch die inneren Lamellen der Substantia compacta schwinden. Beim Neugeborenen sind grössere Strecken der Enden der Röhrenknochen noch von Spongiosa ausgefüllt.

Die in der Wechselwirkung von Knorpel- und Knochenwachstum begründete typische Form der Diaphysen embryonaler Röhrenknochen (trichterartige Verbreiterung nach beiden Enden) ist bei jüngeren Embryonen am deutlichsten, aber auch beim Neugeborenen noch nicht geschwunden. Der Stelle des engsten Lumens des kompakten Cylinders entspricht, wie sich durch den Vergleich aller Entwicklungsstadien von der 8. Woche an bis zur Geburt verfolgen lässt, die Lage des ersten Verknöcherungsherdes jüngster Embryonen. Auch auf den Tafeln sind diese Stellen mit annähernder Sicherheit fast überall wiederzuerkennen, und die Innenbilder der Röhrenknochen in den Photographieen gleichen bezüglich dieses Punktes genau dem, was sich auf einem Längsschnitte des Skeletteils zeigt, so dass im Röntgenbilde die Wachstumsverhältnisse der Diaphysen gut veranschaulicht werden. Die vergleichende Messung zeigt, dass dieses Wachstum der Diaphysen, von dem ersten Verknöcherungsbezirk aus gerechnet, nach beiden Seiten hin ein ungleiches ist. Die Differenz der unterscheidbaren beiden Diaphysenabschnitte nimmt an Humerus und Femur vom 3. bis zum Ende des 8. Monates zu und wird später wieder relativ kleiner; sie ist am deutlichsten am Humerus und an den Unterarmknochen, geringer am Femur, am kleinsten an den Unterschenkelknochen. Die proximalen und distalen Abschnitte homodynamer Skeletteile der vorderen und hinteren Extremität verhalten sich in diesem Punkte ungleich, und zwar überwiegt beim Humerus das Längenwachstum am proximalen Ende, beim Femur am distalen, bei den Unterarmknochen am distalen, bei den Unterschenkelknochen am proximalen Ende. Ob etwa das entgegengesetzte Verhalten von Humerus und Femur auch zu der in der Diaphyse erfolgenden entgegengesetzten Drehung der Extremitäten in Zusammenhang steht, vermochte ich nicht zu erkennen, wohl aber mag eine Beziehung zu der Differenzierung der Gelenksabschnitte bestehen in der Weise, dass ein Skeletteil an dem Ende, welches die reichste Formenentfaltung zeigt, ein geringeres Längenwachstum aufweist; denn an den Skeletteilen des Armes sind die im Ellenbogengelenk zusammentretenden Abschnitte am meisten differenziert, am Femur der proximale Teil, und an den Unterschenkelknochen erscheinen die distalen Enden mit den Malleolen den proximalen gegenüber als kompliziertere Bildungen. Eine bemerkenswerte Übereinstimmung mit diesen Wachstumsvorgängen zeigt das Verhalten der Ernährungskanäle und der Ossifikationscentren in den Epiphysen. Es wird weiter unten davon die Rede sein. Die nachstehende Tabelle enthält die nur geringe individuelle Verschiedenheiten darbietenden Längenmasse der knöchernen Diaphysen vom Ende des 3. Monates ab in Durchschnittszahlen unter Angabe der Anzahl der gemessenen Embryonen. Auch die Masse der beiden Abschnitte der Humerus- und der Femurdiaphyse sind aufgenommen. Bemerkt sei noch, dass der verknöcherte Teil des Radius im 4. bis 8. Monat annähernd dem zehnten Teile der Gesamtlänge des Embryo entspricht.

Auf Tafel V Fig. 2 möchte ich an dieser Stelle besonders hinweisen. Bei dem 34 Wochen alten Embryo finden sich Lunge und Darm lufthaltig. Er hatte 24 Stunden gelebt, und der Zustand der Nabelschnur, von der auf dem Bilde ein schwacher Schatten nach links die Bauchwand überragt, entsprach dieser kurzen Lebensdauer. In der letzten Zeit des intrauterinen, keinesfalls erst während des nur 24stündigen extrauterinen Lebens sind bei ihm Veränderungen aufgetreten, welche das Knochenwachstum in ausgezeichneter Weise anschaulich machen, obwohl das Bild bei der Verkleinerung und Reproduktion Einbusse erlitten hat. Fast sämtliche Knochenteile der Extremitäten erscheinen an einem oder an beiden Enden durch hellere Bezirke verlängert. Es muss für diese, da sie für die X-Strahlen durchlässiger waren, nach den bisherigen Erfahrungen eine Verminderung des Kalkgehaltes angenommen werden. Entsprechende Veränderungen, die auf der Tafel nicht sichtbar sind, finden sich in der Originalaufnahme ausserdem noch am Ossifikationscentrum des Talus, an den Wirbelkörpern, den Rippen, sowie in geringem Masse auch an dem äusseren Umfange der Diaphysencylinder. Gleiche Zustände, jedoch in weit geringerer Ausdehnung, sah ich noch bei zwei weiteren Embryonen aus dem 9. Monat und glaubte unsichere Andeutungen derselben Vorgänge auch in vereinzelten anderen Fällen erkennen zu können. Durch Präparation und histologische Untersuchung liessen

sich genügend sichere Aufschlüsse nicht gewinnen. Es ist jedoch anzunehmen, dass es sich bei dem auf Tafel V Fig. 2 abgebildeten Embryo um eine Allgemeinerkrankung und wahrscheinlich um die Anfänge einer Rachitis handelt, da eine gewisse Ähnlichkeit mit dem Aussehen, welches die Diaphysenenden sehr junger rachitischer Kinder zuweilen bieten, nicht zu verkennen ist. Die Natur des pathologischen Prozesses kann aber für den vorliegenden Zweck, bei welchem es sich nur um die Wachstumsverhältnisse der Diaphyse handelt, ausser Betracht bleiben. Bei ausschliesslicher Berücksichtigung der dunkleren Teile der Diaphyse mit normalem Kalkgehalt ist aus den Massangaben der Tabelle zu entnehmen, dass der jetzt 43 cm messende, auf dem Röntgenbilde im genauen Verhältnisse 9:19 verkleinerte Embryo bei Beginn der ihn

Längenmasse der ossifizierten Diaphysen der langen Röhrenknochen in mm.

Körperlänge der Embryonen in cm	Anzahl der gemessenen Embryonen	Humerus			Radius	Ulna	Femur			Tibia	Fibula
		Gesamtlänge	proximaler Abschnitt	distaler Abschnitt			Gesamtlänge	proximaler Abschnitt	distaler Abschnitt		
10,5	2	10	5,5	4,5	8	9	9	4,5	4,5	7	8
12,5	2	11	6	5	9,5	10,5	11	5,5	5,5	9,5	9
15,5	4	16	8,5	7,5	14	16	17	8,3	8,7	14	13,5
16	3	17	9	8	16	18	19,5	9,5	10	17	16
17	3	19	10,5	8,5	17	19	20	9,5	10,5	18	16,5
22	4	24	12,5	11,5	20	22	25	12	13	21	20
24	5	29	16	13	23,5	26	29,5	14	15,5	26	25
26	3	31	17	14	26	29	32	15	17	28	27
27	4	32	17,5	14,5	27	30	33	15,5	17,5	30	29
28	7	32	17,5	14,5	27,5	31	34	16,2	17,8	31	29,5
29	5	35	20	15	30	33	37	17,5	19,5	33	31
31	13	37	21	16	31	35	40	19	21	35	34
32	11	38	21,5	16,5	32	36	42	19,5	22,5	36	34,5
33	1	40	24	16	32,5	36	43	21	22	36,5	34,5
34	7	40	23,5	16,5	33	37	44	21,5	22,5	37	35
36	8	43	26	17	36	40	46	22	24	42	40
37	3	45	27	18	37	40	48	23	25	44	41
40	6	47	29	18	39	42	52	25	27	46	45
42	5	53	32	21	43	50	61	30	31	50	46
43	3	55	33	22	45	51	64	31	33	55	51
46	2	60	35	25	48	56	68	33	35	61	58
Neugeborenes 49—52	18	67	38	29	53	62	80	38	42	70	65

schädigenden Einwirkung 36 cm Gesamtlänge hatte. Die helleren Partieen der Knochen sind daher in dem fünfwöchigen Zeitraume von der ersten Woche des 8. bis zur Mitte des 9. Monats entstanden. Sie stimmen an beiden Körperseiten gut überein und finden sich am Humerus und den Phalangen der Finger und Zehen nur proximal, an den übrigen Röhrenknochen an beiden Enden, und zwar proximal in grösserer Länge an der Tibia, dem Metacarpale I und Metatarsale I, dagegen distal länger am Femur, den Unterarmknochen, dem Metacarpale II—V und dem Metatarsale II—V. Die für die bezeichnete fünfwöchige Periode im Bilde unmittelbar veranschaulichte Längenzunahme stimmt mit den Ergebnissen der Messungen an Längsschnitten der Knochen anderer Embryonen überein. Tafel VII Fig. 2 und 3 enthält die untere Extremität eines gleichaltrigen gesunden Embryo.

Von Interesse ist das Verhalten der Ernährungskanäle, welche die Corticalis durchsetzen. Sie sind in ihrem Vorkommen und bezüglich der Lage ziemlich konstant. Ihre äusseren Öffnungen (Foramina nutritia) finden sich beim Erwachsenen am Humerus auf der me-

dialen Seite distal von der Mitte, bei Radius und Ulna an der Beugeseite, bei letzterer etwa an der Grenze des oberen und mittleren Drittels, beim Radius etwas weiter distal, an der Tibia und Fibula auf der Beugeseite, an ersterer im oberen Drittel, an letzterer etwas oberhalb der Mitte. Das Femur besitzt in der Diaphyse meist zwei Ernährungskanäle im Bereiche der Linea aspera, der proximale Kanal liegt an der Grenze des oberen und mittleren Drittels, der distale etwas oberhalb der Grenze des unteren Drittels. Ihre Lage beim Fötus weicht hiervon nicht wesentlich ab und lässt sich an den verschiedenen Entwicklungsstadien verfolgen. Auch auf den Tafeln sind diese Kanäle mehrfach sichtbar, so am Humerus auf Tafel II Fig. 1 (an beiden Humeri), Fig. 2 (am rechten Humerus, rechte Bildseite), Fig. 3 (am linken Humerus), Tafel IV Fig. 1 (am rechten Humerus), Tafel V Fig. 1 und 2 (beiderseits); ferner am Femur auf Tafel I Fig. 2 (links), Fig. 4 (rechts), Tafel II Fig. 1 und 2 (links), Tafel III Fig. 1 (beiderseits), Tafel IV Fig. 1 (links), Tafel V Fig. 1 (beiderseits), Fig. 2 (links), Tafel VII Fig. 1 (am rechten Femur); an der Tibia auf Tafel V Fig. 1 (rechts) und Tafel VII Fig. 2. Je nach der Lage der Extremität lassen sich die Kanäle in ihrer ganzen Länge übersehen und zeigen dabei einen schrägen Verlauf in der Substantia compacta oder sie erscheinen im Querschnitt wie einfache Öffnungen als helle Punkte abgebildet oder in den verschiedenen Mittelstellungen, so dass sich aus den Röntgenbildern sichere Resultate nur bei genauester Berücksichtigung der Lagerung der Extremität ergeben. Auf Längsschnitten der Knochen oder durch Sondierung lässt sich der Verlauf hingegen leicht feststellen und zeigt ein sehr konstantes Verhalten. Am Humerus und an den Unterschenkelknochen dringt der Ernährungskanal in distaler Richtung in die Markhöhle vor, an den Unterarmknochen in proximaler Richtung, ebenso am Femur der untere Kanal, während der proximale zwar einen nur wenig schrägen Verlauf hat, aber doch noch in deutlich distaler Richtung in das Innere des Knochens vordringt. Jenen Verlauf gewinnen die Kanäle infolge des Wachstums der Knochen. Die corticalen Schichten, von denen jede neue die innere an Ausdehnung übertrifft, wachsen nicht etwa in der Weise, dass sich an den Enden ein weiteres Stück ansetzt, sondern sie dehnen sich durch Vermehrung ihrer Elemente in allen Teilen gleichmässig aus. Die äusseren Öffnungen der Ernährungskanäle erleiden hierdurch eine stetige Verschiebung nach den Enden der Knochen hin, und da sie mit alleiniger Ausnahme des proximalen Ernährungskanals des Femur in derjenigen Hälfte der Diaphyse liegen, welche das stärkere Längenwachstum besitzt, so werden ihre äusseren Öffnungen übereinstimmend nach dieser Seite verschoben. Auffallend hoch erscheint hierbei die Lage des Foramen nutritium der Ulna, welches schon dem Bereiche des distal wachsenden Epiphysenteils angehört. Indessen kann sich dieser Skeletteil fast nur in distaler Richtung verlängern, da der proximale Epiphysenknorpel (vergl. Tafel V Fig. 6) nahe der Spitze des Olecranon liegt und daher nur dieses, nicht aber die Diaphyse verlängern kann.

An denjenigen Enden, an welchen das Längenwachstum der Skeletteile stärker ist, entwickelt sich das Ossifikationscentrum der Epiphyse früher als an der entgegengesetzten Seite. So entsteht im 9. oder 10. Fötalmonat als erster aller Epiphysenkerne der des distalen Femurendes, darauf meist noch vor der Geburt ein solcher in der proximalen Epiphyse der Tibia, nach diesen, zuweilen ebenfalls noch vor der Geburt, ein Kern im Caput humeri. An den Unterarmknochen erscheinen beim Kinde die distalen Kerne zuerst, die Phalangen, das Metacarpale I und Metatarsale I entwickeln, von seltenen Ausnahmen abgesehen, nur proximal einen Epiphysenkern, die übrigen Metacarpalia und Metatarsalia nur einen distalen. Auch nach der Geburt bleibt das Wachstum der Röhrenknochen an beiden Enden ungleich, und die Epiphysenknorpel verschwinden zuletzt da, wo die Epiphysenkerne zuerst aufgetreten sind.

Die Fibula bietet in der Regel ein abweichendes Verhalten, welches indessen phylogenetisch eine Erklärung findet. Bei niederen Tieren und selbst noch bei einigen niederen Säugetieren ist dieser der Ulna homodyname Skeletteil an der Bildung des Kniegelenks beteiligt, kann auch einen ansehnlichen, dem Olecranon entsprechenden Fortsatz besitzen. Unter einer bei manchen Tieren weit gehenden Rückbildung verliert jedoch das Wadenbein seine

unmittelbaren Beziehungen zum Kniegelenk, und es kann daher nicht auffallend erscheinen, wenn, wie bei anderen rudimentären Teilen des Skelets, der Knochenkern der proximalen Epiphyse relativ spät und meist erst nach dem distalen erscheint, er bleibt aber, wie der entsprechende der Tibia, länger selbständig als der distale.

Bei einigen Röhrenknochen entwickeln sich mehrere Ossifikationscentren in den Epiphysen. In der Regel vereinigen sich benachbarte zunächst untereinander und dann erst mit der Diaphyse. Die genauere Beschreibung geht über den Rahmen dieser Arbeit hinaus, doch möge die Reihenfolge, welche bei der Entwicklung meist innegehalten wird, kurz angeführt werden. Beim Humerus entsteht in der Zeit vom 1. bis 12. Lebensjahre je ein Kern der Reihe nach an folgenden Stellen: Caput, Capitulum, Tuberculum majus, Tuberculum minus, Epicondylus medialis, Trochlea, Epicondylus lateralis; beim Radius im 3.—4. Jahre in der distalen Epiphyse und bis zum 7. Lebensjahre im Capitulum, später zuweilen noch ein Nebenkern in der Tuberositas und im Processus styloidens; an der Ulna in der distalen Epiphyse im 8. Jahre, im Olecranon zwei Kerne vom 11. bis 15. Jahre, und zwar zuerst ein grösserer medialer, dann ein kleinerer lateraler, endlich unbeständige Nebenkerne im Processus coronoidens und im Processus styloidens; beim Femur vom Anfang des 9. Fötalmonats ab, sehr selten, soweit es sich um ein ausgetragenes Kind handelt, erst nach der Geburt, ein Kern in der distalen Epiphyse, bald nach der Geburt ein solcher im Caput femoris, einige Jahre später im Trochanter maior und bis zum 15. Jahre im Trochanter minor; an der Tibia häufig noch vor der Geburt ein Kern in der proximalen Epiphyse, bis zum 3. Jahre folgt die distale Epiphyse, später zuweilen je ein Nebenkern in der Tuberositas und im Malleolus; bei der Fibula meist zuerst ein distaler Kern bald nach dem entsprechenden der Tibia, bis zum 5. Jahre auch einer in der proximalen Epiphyse, später ein unbeständiger Nebenkern im Malleolus. Es muss hervorgehoben werden, dass es sehr schwierig ist, die Zeit des Erscheinens der Epiphysenkerne im Kindesalter genau festzustellen, da nicht nur bei normalen Kindern sehr weite individuelle Schwankungen vorkommen, sondern auch eine überstandene Rachitis bedeutende zeitliche Differenzen, oft von mehreren Jahren, hervorrufen kann. Andererseits bilden sich zuweilen Ossifikationscentren auffallend früh. Tafel V Fig. 3—5 und 7 sowie Tafel VII Fig. 1 und 5 enthalten Beispiele hierfür. In einem anderen Falle meiner Beobachtung hatte der Kern der distalen Femurepiphyse, der beim Neugeborenen meist 3—5 mm Durchmesser hat, schon bei einem Embryo von 42 cm Gesamtlänge einen frontalen Durchmesser von 6 mm.

Das im Vergleich zu den übrigen Verknöcherungsvorgängen immerhin ziemlich späte Auftreten der Ossifikationscentren in den Epiphysen, sowie dasjenige der accessorischen und Nebenkerne könnte in Hinblick auf die zuweilen sehr wichtige Funktion dieser Teile auffallend erscheinen. Indessen ist die Funktion für die Verknöcherung in der Ontogenie nicht massgeblich, wenn sie auch in der Stammesgeschichte für jene Vorgänge und ihre allmähliche Verbreitung auf dem knorpeligen Skelet eine bedeutende Rolle gespielt hat. Als wichtigste Bestandteile der Stützorgane mussten aber an den Röhrenknochen zunächst die Diaphysen ossifizieren, und bei den oben genannten spät verknöchernden Teilen handelt es sich um Bezirke, welche bei niederen Tieren und in ausgedehntem Masse namentlich bei den Amphibien knorpelig bleiben. Weil später erworben, geschieht die Verknöcherung jener Teile entsprechend dem allgemeinen Entwicklungsgange des Ossifikationsprozesses enchondral. In anderen Fällen handelt es sich, wie wiederholt angedeutet, bei der späten Verknöcherung um eine Erscheinung der Rückbildung. Ein gutes Beispiel in beider Hinsicht bot die Scapula, deren Ossifikationszustand bei den Batrachiern mit demjenigen eines dreimonatlichen menschlichen Embryo verglichen werden kann, und bei welcher nicht nur die der knorpeligen Suprascapula entsprechende Basis, sowie der Gelenkteil, letzterer als Epiphyse, sondern auch der ein Rudiment darstellende Processus coracoides spät mit der Ossifikation beginnen. Beim menschlichen Neugeborenen ist in Übereinstimmung mit seinem hilflosen Zustande der Grad der Ausbildung des knöchernen Skelets, wie sich vorwiegend an den Kernen der Epiphysen und der kurzen Knochen (Meta-

carpus und Metatarsus) offenbart, ein wenig vorgeschrittener, während z. B. das Skelet des neugeborenen Schweines in dieser Hinsicht etwa dem eines sieben- bis neunjährigen Kindes entspricht. Zu solchen Vergleichen und zu einer vorläufigen Orientierung vor der Präparation noch unbekannten Materials leisten die X-Strahlen neben ihrem besonderen Vorzug, der Ermöglichung von Beobachtungen am Lebenden, vortreffliche Dienste. Wie am Skelet zeigt der neugeborene Mensch auch am Gebiss vielen Säugentieren gegenüber eine geringere Entwicklung, da bei manchen dieser letzteren schon intrauterin Zähne durchbrechen, jedoch geschieht dieses in verschiedenartiger und anderer Reihenfolge als beim Menschen, so dass hier mehr als ein lediglich gradueller Unterschied vorliegt.

β) Hand und Fuss.

Durch eine höhere Differenzierung unter nur geringer Reduktion der Teile haben sich die freien Extremitäten der dem Menschen näher stehenden Säugetiere besonders in den wichtigsten, distalen Abschnitten weit von dem ursprünglich gleichartigen Zustande entfernt. Auch beim Menschen ist der fünfstrahlige Typus erhalten geblieben, und von den Elementen des Carpus und des Tarsus büssen nur je zwei durch Vereinigung mit einem benachbarten ihre Selbständigkeit ein. An der Hand geht das Centrale im 3. Fötalmonat in den lateralen Teil des Radiale (Os naviculare) auf, und das Hamatum ist als aus dem Carpale IV und V hervorgegangen zu betrachten. Am Tarsus geht das Intermedium eine Vereinigung mit dem Talus ein und bildet dessen hinteren, der Ansatzstelle des Ligamentum talo-calcaneum posticum entsprechenden Fortsatz, und das Cuboideum ist, wie auch für dieses die vergleichende Anatomie lehrt, eine dem Hamatum der Hand entsprechende zusammengesetzte Bildung. In seltenen Fällen bleiben Centrale carpi und Intermedium tarsi auch beim Menschen als selbständige Knochen dauernd erhalten. Das letztgenannte liegt alsdann, da am Fusse, abweichend von der Hand, allein das Tibiale eine Gelenkverbindung mit den Unterschenkelknochen eingeht, an einer dem Lunatum carpi genau entsprechenden Stelle dicht hinter dem Talus, an dem der Processus posterior nicht entwickelt ist, so dass jener kleine Knochen im Röntgenbilde wohl den Eindruck eines vom Talus abgerissenen Knochenstückes hervorrufen kann. Eine schöne Abbildung eines Os intermedium tarsi findet sich in der Zeitschrift „Fortschritte auf dem Gebiete der Röntgenstrahlen“ Bd. II Tafel IX Fig. 3 mit kritischer Erläuterung von Wilmans (l. c. Heft 3 pag. 100). Das Centrale tarsi (Naviculare) bleibt beim Menschen stets erhalten. Dieses und das Centrale carpi zeigen übereinstimmend eine Verlagerung nach dem tibialen und radialen Rande der Extremität.

Die Übereinstimmung der primitiven Skeletteile mit den Fuss- und Handwurzelknochen des Menschen und die Homodynamie letzterer unter sich geht aus folgender Übersicht hervor:

Radiale (Tibiale)	= Naviculare	= Talus
Intermedium	= Lunatum	fehlt
Ulnare (Fibulare)	= Triquetrum	= Calcaneus
Centrale	fehlt	= Naviculare
Carpale (Tarsale) I	= Multangulum majus	= Cuneiforme 1
Carpale (Tarsale) II	= Multangulum minus	= Cuneiforme II
Carpale (Tarsale) III	= Capitatum	= Cuneiforme III
Carpale (Tarsale) IV Carpale (Tarsale) V	= Hamatum	= Cuboideum.

Die Teile des Carpus ossifizieren, wie die des Tarsus, enchondral, bleiben aber bis zur Geburt knorpelig (vergl. Tafel VI und VII). Nur in einem Falle beobachtete ich bei einem totgeborenen Kinde im Capitatum und Hamatum beider Hände je einen Verkalkungsherd, in

welchem eben die Ossifikation begann (vergl. Tafel V Fig. 3—5). Im 2. Lebensmonat finden sich diese Centren, oder wenigstens dasjenige des Capitatum, schon häufiger. Weitere Knochenherde bilden sich im Carpus in der Regel erst vom Beginne des 4. Jahres ab und zwar zunächst im Triquetrum, diesem folgen durchschnittlich nach je einem weiteren Jahre Lunatum, Naviculare, Multangulum minus, Multangulum majus, letzteres im 8. oder 9. Jahre, endlich im 11.—12. Jahre das Pisiforme.

Die Elemente des Tarsus ossifizieren früher und in anderer Reihenfolge. Die Verknöcherung beginnt im Calcaneus während des 6. Fötalmonats, zuweilen aber erst im Verlaufe der beiden folgenden Monate (vergl. Tafel IV und V Fig. 1). Meist folgt dem vorgenannten sehr bald der Kern des Talus (Tafel IV Fig. 4), auf den Röntgenbildern durch seine proximale und tibiale Lage vom Calcaneus unterscheidbar (vergl. Tafel VII Fig. 2 und 3). Häufig beginnt kurz vor der Geburt noch die Ossifikation des Cuboideum. Der erste Anfang eines

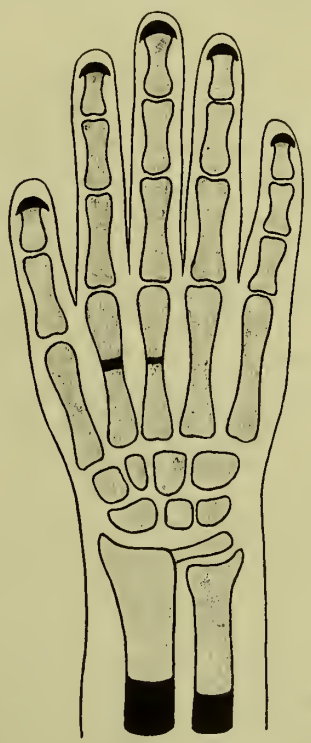

Fig. 13.

Beginn der Verknöcherung an der Hand in der 9. und 10. Woche (die ossifizierten Teile sind dunkel gezeichnet). Nach einem Kaliglycerinpräparat.

Fig. 14.

Hand des Embryo Tafel I Fig. 2 aus der 12. Woche. Kaliglycerinpräparat.

diesem angehörigen Verkalkungsherdes ist auf Tafel VII Fig. 1 am rechten Fusse eben wahrnehmbar in zwei kleinen Pünktchen zwischen Calcaneus und Talus einerseits und den Metatarsalknochen andererseits, doch ist die Ossifikation des Cuboideum beim Neugeborenen selten so weit vorgeschritten wie in Tafel V Fig. 7 und Tafel VII Fig. 5. Im 1. Lebensjahre folgt das Cuneiforme III und bis zum 3. oder 4. Jahre das Cuneiforme I und II, gleichzeitig oder wenig später auch das Naviculare. Vom Tuber calcanei bleibt ein grösserer Bezirk bis zum 8. Jahre knorpelig und erhält dann einen besonderen Ossifikationsherd. Im Talus bilden sich zuweilen zwei getrennte Knochenkerne. In einem Falle beobachtete ich bei einem totgeborenen ausgetragenen Kinde, welches im Cuboid einen grossen Knochenkern ähnlich Tafel III Fig. 5 besass, auch ein Ossifikationscentrum im Cuneiforme III.

Die Röhrenknochen der Hand ossifizieren wieder sehr früh und eher als die entsprechenden des Fusses. Die Endphalangen sämtlicher Finger machen den Anfang und zwar

in der 9. Woche. Es bilden sich auf beiden Flächen aber zunächst nur an den in dorso-volarer Richtung dünnen, in radio-ulnarer Richtung schaufelartig verbreiterten Enden der Nagelphalangen (vergl. Textfigur 13) perichondrale Knochenlamellen, innerhalb deren alsbald auch die enchondrale Verknöcherung beginnt. Auch beim Schweineembryo ossifizieren die Endphalangen, an den Spitzen beginnend, in gleicher Weise und zu einer sehr ähnlich geformten Bildung, wenn auch etwas nach den Metacarpalien. Die auffällige Lokalisation der Verknöcherung, die Form der Endstücke der Nagelglieder und der frühe Zeitpunkt, der beim Menschen der Anlage der Urnägel folgt, mit den Anfangsstadien der Nagelbildung aber annähernd zusammenfällt, endlich der Umstand, dass bei einigen Säugetieren der Knochen in engere anatomische und funktionelle Beziehungen zur Kralle getreten ist, lassen es möglich erscheinen, dass die gleichartigen epidermoidalen Gebilde, Kralle, Nagel, Huf, und ihre Funktion in der Wirbeltierreihe einen Einfluss auf die Verknöcherung ausgeübt und den beschriebenen, etwas abweichenden Typus hervorgerufen haben. Dass sich beim Menschen das Ergebnis unverändert erhalten hat, erscheint um so eher möglich, als auch der Nagel selbst im 2. und 3. Monat mehr an primitive Zustände erinnert, und wenn auch das Sohlenhorn durch die stärkere Ausbildung der Fingerbeere schon in dieser Zeit eine ausgeprägtere dorsale Lage erhält, so beginnt das Längenwachstum der eigentlichen Nagelplatte doch erst im 7. Fötalmonat, und bleibt ein Rest des Sohlenhorns als Nagelsaum dauernd erhalten. In den nächsten Wochen schreitet die Ossifikation der Endphalangen allmählich proximal vor und die verknöcherten Teile gewinnen, entsprechend der Form des knorpeligen Skeletteils, da sie in seitlicher Ansicht flach erscheinen, Ähnlichkeit mit dem Längsschnitte eines Pilzes (Textfigur 14). Mit dem Dickenwachstum der die Endphalanx umfassenden Corticalis tritt die schaufelartige Verbreiterung der Endstücke etwas zurück, bleibt aber auch beim Erwachsenen noch erkennbar. Die ersten Anfänge dieser Knochenherde lassen sich ihrer Kleinheit wegen im Röntgenbilde schwer verfolgen, doch sind die späteren Stadien (vergl. Tafel II, IV, V, VI) sehr gut wiedergegeben. Tafel I Fig. 5 zeigt die seitliche Ansicht der Nagelphalanx des 1., 4. und 5. Fingers. Die distale Abflachung entspricht den Verhältnissen beim Erwachsenen.

Regelmässig erst nach den Endgliedern der Finger beginnt die Ossifikation der Metacarpalien, ihnen folgen die Basal-, zuletzt die Mittelphalangen, bei allen sind die Vorgänge die für die Röhrenknochen typischen. In der 9. oder 10. Woche beginnt die Verknöcherung am 2. Metacarpale, dem sich der Reihe nach das 3., 4. und 5. anschliessen, bis zur 11. Woche folgt das Metacarpale I, diesem sehr bald die Basalphalanx des 3. Fingers, der sich der Reihe nach die entsprechenden des 2., 4., 1. und 5. Fingers anschliessen, die des letztgenannten zuweilen erst in der 12. Woche. Fast gleichzeitig verknöchern bis zum Ende des 3. Monats noch die Mittelphalangen des 3, 4. und 2. Fingers (vergl. Tafel I Fig. 2 und Textfigur 14), die entsprechende des 5. Fingers jedoch erst in der 15. bis 16. Woche, sie bleibt auch in späteren Stadien noch merklich gegen die übrigen in der Entwicklung zurück (vergl. Tafel II Fig. 1 und 2 und die Beschreibung). Die dargestellte Zeitfolge, von der ich eine Abweichung nicht aufgefunden habe, lässt eine Übereinstimmung der einzelnen Knochenreihen bezüglich der Ossifikation erkennen, und es ist mit einiger Wahrscheinlichkeit daraus zu entnehmen, dass das fehlende Glied des Daumens die Mittelphalanx ist.

Am Fusse verknöchern die Metatarsalien zuerst und in derselben Reihenfolge sowie fast gleichzeitig mit den entsprechenden Teilen der Hand (10. und 11. Woche). Vor dem Metatarsale I ossifiziert jedoch noch das Nagelglied der Grosszehe, hierauf (11. und 12. Woche) dasjenige der 2., 3., 4. und 5. Zehe, an den beiden letzten zuweilen in der 13. Woche (vergl. Tafel I Fig. 2—4). Für die übrigen Phalangen bestehen hinsichtlich der Zeit und der Reihenfolge grössere Unterschiede gegenüber der Hand, in der Zeit auch individuelle Schwankungen. Beide Umstände beruhen auf einer Verkümmerung der Zehenphalangen. In der 14. Woche beginnt die Ossifikation der Basalphalangen, zunächst an der grossen, dann fibular fortschreitend der Reihe nach an den übrigen Zehen bis zum Ende des 4. Monats (vergl. Tafel II Fig. 1 und 2).

Der 1. Zehe fehlt, wie dem Daumen, die Mittelphalanx. Das entsprechende Glied der 2. Zehe, zuweilen auch das der 3. ossifiziert im 6. Monat, oft gegen Ende desselben (vergl. Tafel III Fig. 1 und Tafel IV Fig. 1 und 4), manchmal noch später. In Tafel V Fig. 1 (26. Woche) besitzt noch keine Mittelphalanx einen Ossifikationsherd. Das Mittelglied der 4. Zehe ist häufig, dasjenige der 5. stets beim Neugeborenen noch knorpelig, an der 4. Zehe kann die Mittelphalanx jedoch vom 8. Monat ab ossifizieren (vergl. Tafel VII Fig. 1, 3 und 5). Vorwiegend lassen somit die Mittelphalangen ausser in ihrer geringen Grösse auch in der späten Verknöcherung erkennen, dass sie eine stärkere Rückbildung erfahren haben, als die übrigen Zehenglieder.

Die ersten Anfänge der Verknöcherung zeigen sich an Metacarpus, Metatarsus, sowie Basal- und Mittelphalangen der Finger und Zehen übereinstimmend an der dorsalen Seite, von wo aus sich ein schmaler, den Knorpel bald zirkulär umfassender periostaler Knochenring entwickelt. Am Metacarpus und Metatarsus werden diese zarten, makroskopisch auch im Kaliglycerinpräparat kaum wahrnehmbaren ersten Ringe schon anfangs breiter angelegt, am schmalsten an den Mittelgliedern. Sie verbreitern sich zunächst auf der dorsalen Seite an einer umschriebenen, zuweilen auch etwas seitlich gelegenen Stelle und gewinnen hierdurch vorübergehend das Aussehen eines Siegelringes. Der allgemeinen Wachstumsverhältnisse der Diaphysen und des Verhaltens der Epiphysen geschah bereits im vorigen Abschnitte Erwähnung. Auch hinsichtlich der Richtung der Ernährungskanäle herrscht Übereinstimmung mit den langen Röhrenknochen. Die äusseren Öffnungen liegen auf der volaren (plantaren) Fläche und sind verschoben nach der Seite des überwiegenden Längenwachstums, wo die Epiphysenkerne entstehen. Am Metacarpale und Metatarsale II—V liegen die Foramina ungefähr in der Mitte der Diaphyse und die Kanäle führen in proximaler Richtung in den Knochen hinein, am Metacarpale und Metatarsale I und an den Phalangen, soweit sie an letzteren als regelmässige Gebilde nachweisbar sind, haben die Foramina eine mehr distale Lage und führen in distaler Richtung durch die Kompakta zur Markhöhle. Das Metacarpale I und die Phalangen sämtlicher Finger, sowie die gleichen Skeletteile des Fusses sind an der Beugeseite abgeflacht, wie die Querschnittsbilder der Phalangen an den infolge der Starre noch gebeugten Fingern auf Tafel VII Fig. 1 und Tafel I Fig. 5 erkennen lassen. Die an der Beugeseite konkave Krümmung der metacarpalen und metatarsalen Diaphysen ist auf Tafel V Fig. 4, 5, 1, 7 und anderweitig veranschaulicht.

Hinsichtlich der Epiphysenkerne, von denen schon oben die Rede war, stimmen die Röhrenknochen der Hand und des Fusses mit denjenigen anderer Säugetiere überein, bieten jedoch zuweilen Abweichungen von der Regel, da an den Phalangen und dem Metacarpale und Metatarsale I auch distale, an den übrigen Knochen auch proximale Kerne vorkommen. So beobachtete ich bei einem dreijährigen Knaben am Metacarpale II und bei einem elfjährigen Knaben in genauer Übereinstimmung an rechter und linker Körperseite am Metacarpale und Metatarsale I, sowie an der Mittelphalanx des 5. Fingers je einen proximalen und einen distalen Epiphysenkern. Die Vorbedingung für das Auftreten solcher regelwidriger Ossifikationscentren ist, dass die knöcherne Diaphyse bis zur Zeit, in welcher die entsprechenden Kerne entstehen können, noch ein genügend grosses knorpeliges Endstück hat bestehen lassen, doch mag der Vorgang noch eine tiefere phylogenetische Begründung haben, da das verschiedenartige Wachstum der Röhrenknochen, wie aus den Darlegungen über die langen Röhrenknochen hervorgeht, als erworben anzusehen ist, und bei niederen Säugetieren noch zwei Epiphysenkerne die Regel bilden. Metacarpale und Metatarsale I, welche einer Phalanx keineswegs homolog sind, besitzen trotzdem manche Übereinstimmung mit einer solchen, haben aber in der Ahnenreihe des Menschen auch eine freie Beweglichkeit erlangt, die nur unter Abweichungen vom Entwicklungstypus der gleichen übrigen Elemente eintreten konnte. Beim Menschen hat zwar die erste Zehe ihre grössere Selbständigkeit, und damit der Fuss den Charakter als Greiffuss eingebüsst, doch ist der Entwicklungsgang des Metatarsale I bezüglich obiger Punkte davon nicht beein-

flusst worden. Sein proximales Ende liegt beim Erwachsenen etwa in gleicher Höhe mit demjenigen des Metatarsale III. Auf Tafel VII Fig. 3 und 5 ist erkennbar, dass an dem bezeichneten Ende des ersten Metatarsale eine grosse knorpelige Epiphyse bestehen bleibt.

Die Sesambeine, welche sich von den Reptilien aufwärts bei den Wirbeltieren finden, sind dem ursprünglichen Skelet fremd und scheinen phylogenetisch ihren Ursprung den Wechselbeziehungen von Sehne, Gelenkkapsel und knöchernem Gelenkende zu verdanken. Als Teile der Sehne und Kapsel ermöglichen sie diesen, in beschränkten Bezirken mit dem darunter liegenden Skeletteile zu artikulieren. Beim Menschen werden die Sesambeine frühzeitig knorpelig angelegt, Patella und Pisiforme im 2. Fötalmonat. Sie ossifizieren im Kindesalter, die Patella im 2., das Pisiforme im 11. oder 12., die übrigen Sesambeine im 12. Lebensjahre oder wenig später. An Hand und Fuss finden sich diese an der Beugeseite der Metacarpo-phalangealgelenke in wechselnder Verbreitung, an Grosszehe und Daumen stets zwei, an den übrigen Stellen nur eins, und zwar am 5. Finger sehr häufig, oft auch am Zeigefinger, selten am 4. Finger. Zuweilen findet sich auch am Interphalangealgelenk des Daumens ein Sesambein, und nicht ganz selten zeigt sich eine entsprechende Verknöcherung von der Grösse einer Erbse an der Kniekehle in der Bicepssehne. Auch in Bändern kommen bei Erwachsenen Ossifikationen vor, welche auf Röntgenbildern Anlass zu Verwechslungen mit abgesprengten Knochenstücken geben können, so zuweilen im Ligamentum calcaneo-naviculare plantare und in den Seitenbändern des Kniegelenks.

Litteratur.

Gegenbaur, vergleichende Anatomie der Wirbeltiere I. Bd., Leipzig 1898.
Roule, l'anatomie comparée des animaux, Paris 1898.
Wiedersheim, Grundriss der vergleichenden Anatomie der Wirbeltiere, Jena 1898.
— —, das Gliedmassenskelet der Wirbeltiere, Jena 1892.
Häckel, systematische Phylogenie, Berlin 1894—96.
Hertwig, Lehrbuch der Entwicklungsgeschichte des Menschen und der Wirbeltiere, 6. Aufl., Jena 1898.
His, Anatomie menschlicher Embryonen, Leipzig 1880 u. 1885.
A. Kölliker, Grundriss der Entwicklungsgeschichte des Menschen und der höheren Tiere, Leipzig 1884.
Kollmann, Lehrbuch der Entwicklungsgeschichte des Menschen, Jena 1898.
Schultze, Grundriss der Entwicklungsgeschichte des Menschen und der Säugetiere, Leipzig 1897.
Broman, die Entwicklungsgeschichte der Gehörknöchelchen beim Menschen, Wiesbaden 1899.
Froriep, zur Entwicklung der Wirbelsäule (I. Hühnerembryonen), Arch. für Anat. und Entwicklungsgesch. 1883.
— —, desgl. (II. Säugetierembryonen), ibid. 1886.
Götte, Beiträge zur vergleichenden Morphologie des Skeletsystems der Wirbeltiere, Arch. für mikroskop. Anat. XIV, 1877.
Henke und Reyher, Studien über die Entwicklung der Extremitäten des Menschen, insbesondere der Gelenkflächen, Sitzungsberichte der Kais. Akad. der Wissensch., 69. Bd. 3. Abt.
Th. Kölliker, über das Os intermaxillare des Menschen und die Anatomie der Hasenscharte und des Wolfsrachens, Halle 1882.
Schwink, über den Zwischenkiefer und seine Nachbarorgane bei Säugetieren, München 1888.
Deycke und Albers-Schönberg, Fortschritte auf dem Gebiete der Röntgenstrahlen, Bd. I und II, Hamburg 1897 u. 1898.

Beschreibung der Tafeln.

Röntgenbilder erfordern stets ein sehr eingehendes Studium, nicht allein wegen der vielen Details, welche sie enthalten, sondern weil es schwierig ist, sofort die einzelnen Teile im Bilde zu erkennen und eine richtige Vorstellung von Gestalt und Lageverhältnissen zu gewinnen. Auch der in der Betrachtung solcher Abbildungen nicht erfahrene Leser wird bald finden, dass es fast stets nach längerer Übung gelingt, aus dem Projektionsbilde den Eindruck des Körperlichen, d. h. eine Vorstellung der Tiefenlage zu gewinnen. Leichter und vollkommener aber wird diese Vorstellung herbeigeführt, wie ich unter Hinweis auf die dieser Arbeit vorangestellten technischen Darlegungen hervorheben möchte, wenn die Bilder von dem Punkte aus, von welchem aus sie projiciert sind (senkrecht über der Mitte aus der später anzugebenden Entfernung) und nur mit einem Auge betrachtet werden, während das andere mit der hohlen Hand verdeckt wird. Am geeignetsten hierzu sind Bilder, welche eine bedeutende perspektivische Vorzeichnung aufweisen, die also von Objekten herrühren, welche relativ zur Entfernung des Fokus von der Platte eine grosse Tiefe besitzen, wie Tafel IX Fig. 1 und 3, Tafel VIII Fig. 10, Tafel V Fig. 2 u. a. Zuweilen ist anfänglich längeres Hinsehen oder eine Änderung der Entfernung notwendig. Zweckmässig ist auch, nicht zu scharf auf die Bildebene zu accomodieren. Erhöht wird der Effekt bei Anwendung eines Kunstgriffes, der in ähnlicher Weise bei Betrachtung von Gemälden vielfach geübt wird. Man betrachte die Photographieen durch eine Röhre aus schwarzem Papier oder dergl. von ca. 3 cm lichter Weite und 7 bis 8 cm Länge. Auch der hohlen Hand kann man sich bedienen. Die Objekte lassen alsdann die Tiefenlage und die Gestalt ihrer einzelnen Teile besser erkennen und erscheinen wie in einer perspektivischen Zeichnung von der Seite aus dargestellt, mit welcher sie bei der Aufnahme der Platte anlagen.

Um nicht mehr auf diesen Kunstgriff, welcher die Anschaulichkeit der Röntgenbilder zuweilen wesentlich erhöht, zurückkommen zu müssen, will ich die Erscheinung an Tafel IX Fig. 1 etwas näher erläutern (vergl. auch Beschreibung derselben). Wenn man eine Zeit lang in der angegebenen Weise etwa in die Mundöffnung hineinsieht, so beginnt der Gesichtsteil des Kopfes, besonders die medialen Teile beider Kiefer mit den Schneidezähnen, die seitlichen Wände der Nasenhöhle, die Begrenzung der Augenhöhlen und die Stirn, wie ein Hautrelief aus der Bildebene hervorzutreten, während die in der Mundhöhle sichtbaren Teile der Schädelbasis, die grossen und kleinen Keilbeinflügel, die seitlichen Teile des Unterkiefers, die senkrecht zur Bildebene liegenden seitlichen Abschnitte der Alveolarteile der Oberkiefer und das lateral hiervon sichtbare Labyrinth zurücktreten. Man erhält bei einiger Übung einen fast ebenso vollkommenen körperlichen Eindruck, als betrachte man eine stereoskopische Aufnahme. Bei Entfernung der Hand von dem verdeckten Auge wird das Bild sofort wieder flächenhaft. An dünneren Körperteilen lässt sich eine ähnliche Erscheinung nicht beobachten, weil sich ihre Abbildungen infolge relativ grosser Entfernung des Fokus mehr der Vertikalprojektion nähern. Der Darsteller hat es vollkommen in der Hand, wie in den Bemerkungen über die Technik dargelegt, durch zweckentsprechende Anpassung des Fokalabstandes an den Dickendurchmesser

des Objektes die Eigentümlichkeit der Centralprojektion mehr oder weniger in den Vordergrund treten zu lassen. Die Wirbelsäule stört häufig den richtigen Einblick in die Tiefenverhältnisse, weil die der Platte bei Rückenlage des Embryo zunächst liegenden dorsalen Teile der Wirbelbogen ihrer lockeren Spongiosa wegen undeutlich abgebildet werden, so dass sie den dunkeln Wirbelkörpern gegenüber zurücktreten und eine grade entgegengesetzte perspektivische Vorstellung hervorrufen. Auch die Scapula stört, denn sie wird bei den Embryonen, welche mit Ausnahme zweier seitlicher Ansichten sämtlich in Rückenlage aufgenommen sind, fast stets auf der vom Beschauer abgekehrten (ventralen) Seite zu liegen scheinen, weil der nur zart verknöcherte mediale Rand den dunkler schattierten Rippen gegenüber im Hintergrunde zu verschwinden scheint. Sobald solche, die Perspektive störende Teile etwa mit Tusche dunkler gezeichnet werden als ihre Umgebung, treten sie in den Vordergrund und erscheinen in richtiger Lage. Nicht die X-Strahlen oder die Art der Projektion sind daher die Ursache dieser Störung, sondern die Intensität der Schattierung. Für diese ist aber die Dichtigkeit des Objektes, hier der Kalkgehalt massgebend.

Als ein notwendiges Erforschungsmittel der Ossifikationsvorgänge glaubte ich die X-Strahlen nicht ansehen zu dürfen und habe in den Tafeln mehr Gewicht auf Übersichtsbilder gelegt, um der mir als am meisten naturgemäss erscheinenden Verwendung dieser Strahlen für ähnliche anatomische Aufgaben möglichst treu zu bleiben. Aus gleichen Gründen wurden auch die inneren Organe (mit alleiniger Ausnahme des Neugeborenen auf Tafel VI) nicht entfernt, denn der Untersucher wird bei Anwendung der X-Strahlen als Forschungsmittel im allgemeinen mit der Präparation erst nach Herstellung eines Übersichtsbildes beginnen und durch ein solches zunächst auch Aufschluss darüber zu erlangen suchen, wie das Objekt zur Gewinnung brauchbarer Abbildungen zweckmässig zu lagern und durch Präparation vorzubereiten ist. Auch Härtung in Alkohol kann eine geeignete Vorbereitung anatomischer Präparate für die Röntgenuntersuchung sein. Auf diese Weise behandelte Objekte ergeben bei der Durchstrahlung weit kontrastreichere Bilder als frische, weil das Wasser den X-Strahlen einen wesentlich höheren Widerstand bietet als der in den Geweben an seine Stelle tretende weniger dichte Alkohol. Der Fluorescenzschirm zeigt dieses Verhalten der genannten Flüssigkeiten auch in gleich weiten Reagensgläsern. Da aber die durch den Alkohol bewirkte Schrumpfung der Gewebe, die eine in weiten Grenzen (nach His 1 % bis 14 %) schwankende Verkürzung des Embryo bewirkt, schwer vergleichbare, wenn auch nur unbedeutende Lageveränderungen hervorruft, habe ich von der Verwendung gehärteten Materials gänzlich abgesehen.

In den Tafeln finden sich manche Abweichungen von der Norm, obwohl ich derartige Bilder bei der Zusammenstellung nicht vorwiegend berücksichtigt habe. Die Verknöcherungsvorgänge sind eben in manchen, weniger bedeutenden Einzelheiten sehr variierend, und die X-Strahlen erleichtern diese Erkenntnis und weisen den Untersucher auf Abweichungen hin, die nicht vermutet wurden und daher bei der Präparation allein eher übersehen worden wären.

Die Altersbestimmung der Embryonen geschah nach den in der folgenden Tabelle angeführten Längenmassen, die sich auf den Anfang und auf das Ende der einzelnen Monate beziehen. Auf den Bildern lassen sich diese Masse nicht immer genau wiederfinden, weil der

Monat	Scheitel-Steisslänge cm	Gesamtlänge cm	Monat	Scheitel-Steisslänge cm	Gesamtlänge cm
I	bis 1,1	—	VI	14,7—18,7	26—37
II	0,85—2,1	—	VII	18,0—23	35—38
III	2,1 — 6,8	6—11	VIII	23 —27,5	38—42
IV	6,8 — 9,0	11—17	IX	27 —30	42—45
V	8,0—14,7	17—28	X	30 —37	45—52

Embryo wegen der Dicke des Kopfes nach oben vergrössert erscheint, während das untere Ende der Wirbelsäule nur so weit es verknöchert ist, zur Abbildung gelangt, endlich, weil die unteren Extremitäten nicht immer vollkommen gestreckt und der Platte dicht angelegt werden konnten. Der letztere Umstand kann nicht nur die Wiedererkennung der Längenverhältnisse beeinträchtigen, sondern auch Verunstaltungen vortäuschen wie in Tafel IV Fig. 2 (linkes Femur), Tafel V Fig. 2 (rechter Unterschenkel), Tafel VII Fig. 1 (linker Arm und linkes Bein).

Als allgemeine Norm für den Gang der Entwicklung des menschlichen Knochengerüstes mag für die ersten Stadien, welche im Röntgenbilde keine genügende Darstellung finden können, etwa folgende Übersicht gelten. Die Ossifikation beginnt in der 7. Woche am Schlüsselbein und breitet sich nun so schnell aus, dass Ende der 8. Woche schon ein sehr grosser Teil des knöchernen Skelets mit der Entwicklung begonnen hat. Noch in der 7. Woche folgt dem Schlüsselbein der Unterkiefer, diesem in der 8. Woche Oberkiefer, Intermaxillare, die Elemente des Jochbogens, dann das Stirnbein, gleichzeitig der grösste Teil der Rippen, hierauf Scapula, Ilium und die langen Röhrenknochen der Extremitäten. Vom Stirnbein aus schreitet die Knochenbildung über die Schädeldecke dorsal vor, beginnt aber noch vor Entwicklung des Parietale und Interparietale im primordialen Teil der Hinterhauptschuppe und dehnt sich im 3. Monat von hier im knorpeligen Kranium ventral aus. Ende des 2. Monats fehlt die Ossifikation nur noch an der Schädelbasis, einigen kleinen Gesichtsknochen, Wirbelsäule, Brustbein, Hand und Fuss. In der 9. Woche ossifizieren die Nagelphalangen der Finger, Vomer, Interparietale, Pterygoid und Gaumenbein, in der 10. Woche die Metacarpalien und bald nach diesen die Metatarsalien, worauf an Hand und Fuss die Ossifikation distal allmählich vorschreitet. Im Beginne derselben Woche erreicht die Verknöcherung an der Schädelbasis die Partes laterales des Hinterhauptbeins und breitet sich von hier aus einerseits, wie bereits angeführt, in dorso-ventraler Richtung im Kranium, andererseits an den Wirbelbogen caudalwärts aus. Den letzteren folgen etwas später die Wirbelkörper, an den untersten Brustwirbeln beginnend. Nach der Mitte des 3. Monats treten die weiteren Ossifikationscentren in weniger schneller Folge auf und Ende des 3. Monats ist bezüglich der Zahl der verknöcherten Skeletteile der Zustand bei der Geburt nahezu erreicht. Wesentliche Abweichungen von dem hierin erkennbaren Typus der Verknöcherung lassen sich auch bei anderen Säugetierembryonen nicht auffinden, insbesondere tritt auch bei ihnen die Reihe der Wirbelkörper in einen gewissen Gegensatz zu den Wirbelbogen, welche stets zeitlich und örtlich unabhängig von jenen ossifizieren. Ebenso wird der oben dargestellte Gang der Ossifikation am Kopfe innegehalten. Wenn auch das ursprüngliche Verhältnis von Wirbelkörpern, Bogen und Rippen noch nicht vollkommen klargestellt ist, und die Knochenentwicklung überhaupt nur die letzte Episode der sehr komplizierten Skeletbildung höherer Tiere darstellt, so lassen sich doch für den embryonalen Körper sieben grössere Ossifikationsbezirke unterscheiden, welche phylogenetisch und funktionell Einheiten bilden und in der Art und Zeitfolge der Ossifikation eine gewisse Unabhängigkeit voneinander erkennen lassen: 1. die Belegknochen des Visceralteiles des Kopfes (Kieferapparat und dessen Verbindung mit dem Schädel), 2. die primordialen und 3. die Belegknochen des Schädels (Skelet des Neuralrohrs am Kopfe), 4. die Extremitäten, 5. die Rippen (Skelet des Visceralrohrs am Rumpfe), 6. die Wirbelbogen (Skelet des Neuralrohrs am Rumpfe), 7. die Wirbelkörper (Ersatz des ursprünglichen Achsenskelets).

Bei den folgenden kurzen Erläuterungen der Tafeln beschränke ich mich auf das zur gröberen Orientierung notwendige und gehe unter genauer Berücksichtigung der Präparate in der Deutung der Details nicht weiter als dieses der Praktiker auf dem Gebiete der Röntgenschen Strahlen auch bei den der Krankenuntersuchung dienenden Aufnahmen stets thun muss. Es ist bei fehlerfreiem Arbeiten sicher, dass jedem Knochenteil des Objektes eine Schattenfigur im Bilde entsprechen muss, und dass daher auch weitgehende Rückschlüsse aus dem Bilde auf die Beschaffenheit des Objektes zulässig sind. Bei der wissenschaftlichen Untersuchung bedarf es hierzu der Kontrolle durch Präparation des Objektes, der erfahrene Praktiker aber

lernt diese Rückschlüsse machen auch ohne Vergleich mit dem Präparat, und muss dieses lernen, wenn seine Untersuchungen am Lebenden erfolgreich sein sollen. Für den Leser wären als Vergleichsobjekte zu den Bildern wenigstens ein Embryo vom Ende des 3. Monats (Kaliglycerinpräparat), ein solcher aus dem 6. oder 7. Monat und der präparierte Schädel eines Neugeborenen dienlich.

Tafel I.

Fig. 1—5: Entfernung des Fokus von der Mitte der Platte = 50 cm. Reproduktionen in natürlicher Grösse nach den Originalplatten.

Fig. 1. Kopf und Rumpf eines 11 Wochen alten menschlichen Embryo von 5,5 cm Scheitel-Steisslänge und 7,5 cm Gesamtlänge, Rückenfläche auf der Platte. An den Halswirbeln, deren sichtbare (ossifizierte) Bogenteile bei jungen Embryonen infolge der Grösse der Wirbel einen auffallend weiten Abstand voneinander haben, fehlen noch die Verknöcherungscentren sämtlicher Körper. In den Brust- und Lendenwirbeln, sowie im 1. Kreuzbeinwirbel sind alle drei Centren sichtbar, am 2. Sacralwirbel ist nur der Körper ossifiziert. Das Kaliglycerinpräparat stimmte mit diesem Befunde überein. Über die Orientierung bei Röntgenbildern der Wirbelsäule vergl. pag. 16. Die Schlüsselbeine erscheinen an ihren sternalen Enden unnatürlich verbreitert, weil hier der Abstand von der Platte grösser ist. An der Scapula ist die dem oberen Rande des verknöcherten Bezirkes nahe liegende Spina erkennbar, der lateral etwas vorragende ossifizierte Teil des Acromion ist noch sehr kurz. Die Beckenschaufeln sind in ungünstiger Lage abgebildet, da sich der Embryo nicht vollkommen strecken liess. Kopf vergl. Fig. 2. Das Bild ist zwar auch bei der Reproduktion sehr beeinträchtigt, lässt aber doch genügend erkennen, dass die X-Strahlen sich zur Abbildung jüngerer Embryonen wenig eignen, zu ihrer Untersuchung aber das Kaliglycerinpräparat keinesfalls ersetzen können.

Fig. 2. 12 Wochen alter Embryo von 7 cm Scheitel-Steisslänge und 11 cm Gesamtlänge. Aufnahme in Rückenlage. Das 12. Rippenpaar ist der Leber wegen kaum bemerkbar. In den fünf unteren Halswirbeln sind die Ossifikationscentren der Körper als winzige Pünktchen sichtbar. Unterhalb des Unterkiefers liegen im Bilde die beiden Bogenteile des Atlas, die Partes laterales des Hinterhauptbeins werden von den Unterkieferhälften gedeckt (in Fig. 1 nur die linke Pars later. an der linken Bildseite, während die rechte in der Mundöffnung sichtbar ist). Ausserdem sind schwach angedeutet die Oberkiefer, seitlich von diesen zwei kleine strichförmige Schatten, welche von den Jochfortsätzen der Schläfenbeinschuppen herrühren, sowie die beiden Stirnbeinanlagen. Genauere Analyse dieses Kopfes s. Fig. 3, Tafel VIII Fig. 7 – 9 und Textfigur 15 und 16. Die Clavicula erscheint wegen ihrer zur Ebene der Platte schrägen Lage stärker gekrümmt als in der Wirklichkeit, die Orientierung wird erleichtert, wenn man bedenkt, dass die Figur den Embryo von hinten gesehen darstellt. Von den Kreuzbeinwirbeln enthält der 1. im Körper und in den Bogen, der 2. und 3. nur im Körper einen Knochenherd. An den Beckenschaufeln fällt eine caudalwärts gerichtete Concavität auf, welche der Gelenkpfannne zugekehrt ist, und eine medial und etwas abwärts gerichtete, welche der Incisura ischiadica major entspricht. Das obere Ende dieses Bogens ist der Gegend der knorpeligen Spina posterior inferior zugekehrt und enthält die hier der Lage der Beckenschaufel wegen nicht sichtbare hintere Fortsatzbildung des knöchernen Ilium (vergl. pag. 40). Von hier aus erstreckt sich die Verbindungsstelle mit dem knorpeligen Kreuzbein, Facies auricularis, nach oben. An den langen Röhrenknochen der Extremitäten ist die charakteristische embryonale Form der Diaphysen sowie die noch innerhalb des corticalen Cylinders liegende, dunklere Verkalkungszone des Knorpels erkennbar. Die knöcherne Femurdiaphyse hat die Länge des ossifizierten Teiles des Humerus nahezu erreicht, ist aber noch dünner als dieser. Im linken Femur liegt etwas proximal von der Mitte ein helles Pünktchen, welches dem Lumen des bei

Neue Photogr. Gesellsch. Berlin-Steglitz. Verlag von Lucas Gräfe & Sillem in Hamburg.

dieser Lage des Beines sagittal verlaufenden und die Compacta noch in fast gerader Richtung durchsetzenden distalen Ernährungskanals entspricht. Am Humerus übersteigt der proximale Abschnitt der Diaphyse den distalen schon etwas an Länge, während am Femur noch kein merklicher Unterschied zwischen beiden Teilen besteht. An den Fingern haben sich eben die ersten schmalen Knochenringe an den Mittelphalangen des 3. und 4. Fingers gebildet (vergl. Textfigur 14). Die schaufelförmige Verbreiterung der Endphalangen kommt wegen der Kleinheit der Knochenteile auf dem Röntgenbilde nicht genügend zum Ausdruck. Die linke Hand (linke Bildseite) ist proniert, die rechte supiniert. An den Füssen sind ausser den Metatarsalia nur die Nagelphalangen der 1. bis 4. Zehe verknöchert. Die Endphalanx der rechten Grosszehe erscheint in seitlicher Ansicht, daher schmal. Im übrigen vergl. Fig. 3.

Fig. 3. Derselbe Embryo wie Fig. 2, rechte Körperseite auf der Platte. An der Brust und Lendenwirbelsäule fällt die gerade Richtung auf. Auch der Halsteil der Wirbelsäule ermangelt noch einer konstanten Krümmung, dagegen weicht das Kreuzbein deutlich dorsal ab, wie die Ossifikationscentren der drei oberen Sacralwirbelkörper beweisen. Der 1. und 2. derselben wird von dem verwaschenen Schatten beider Darmbeine gedeckt. Oberhalb dieses Schattens liegt der 5. Lendenwirbel, der Verknöcherungsherd des 6. Halswirbelkörpers wird durch die linke Clavicula gänzlich verdeckt. Der Kern im Körper des 3. Halswirbels ist auf der Kopie nicht mehr erkennbar (vergl. Fig. 2). Kopf vergl. die Bemerkungen zu Fig. 2. Von den Deckknochen des Schädels ist allein das Interparietale erkennbar, unterhalb dessen der mit jenem verwachsene primordiale Teil der Hinterhauptschuppe als ein breiterer Schatten deutlich abgebildet ist. Ventral von der Schuppe und durch einen breiten knorpeligen Bezirk von ihr getrennt liegen oberhalb der beiden Bogenteile des Atlas die Partes laterales des Hinterhauptsbeins, die in seitlicher Ansicht sich den Wirbelbogen ähnlich darstellen (vergl. die Ansicht von unten Tafel VIII Fig. 7). Ventral von ihnen liegt die schräg aufwärts gerichtete ca. 3,5 mm lange, 1,2 mm breite und schon ziemlich dicke knöcherne Pars basilaris, in deren Verlängerung nach oben zwischen zwei horizontalen Strichen ein feiner Punkt erscheint, welcher dem hinteren Keilbeinkörper entspricht. Der obere der beiden Striche ist der linke, der untere dagegen der bei der Projektion weniger verschobene, der Platte aufliegende rechte Processus zygomaticus des Schläfenbeins. Von diesem aus geht nach vorn das Bild des Jochbeins in den Oberkiefer über, von welchem die Gaumplatte am deutlichsten sichtbar ist. Die relativ geringe Grösse des Gesichtsteils des embryonalen Schädels gegenüber der voluminösen Entfaltung des Gehirns und der Weite der Orbita ist auf dem Bilde ersichtlich. Von de mvorderen Ende des Processus zygomaticus des Schläfenbeins geht ein dunkler Strich nach oben und etwas nach vorn. Derselbe rührt von dem grossen Keilbeinflügel her, und ist dessen orbitaler Teil in seitlicher Ansicht, während die temporale Fläche noch nicht verknöchert ist. Auch an der Schädelbasis ist die knöcherne Ala magna noch schmal und von dem Ossifikationscentrum des hinteren Keilbeinkörpers weit entfernt. Zwischen Unterkieferwinkel und Pars basilaris des Hinterhauptsbeins liegt im Bilde der sehr zarte rechte Annulus tympanicus, dessen dorsoventraler Durchmesser um diese Zeit etwa 3,5 mm beträgt. Der Ring liegt etwas schräg zur Projektionsebene, da sein vorderer unterer Teil etwas medial gerichtet ist (vergl. pag. 25).

Fig. 4. Embryo aus der 13. Woche von 8 cm Scheitel-Steisslänge und 12 cm Gesamtlänge. Rückenfläche auf der Platte. Eine Orientierung am Kopfe ist kaum möglich, weil sich dieser bei dem kräftig entwickelten Embryo nicht vollkommen seitlich drehen liess, so dass die Gegend der rechten Pars mastoidea der Platte anliegt. Infolgedessen verläuft der rechte Unterkiefer annähernd senkrecht zur Bildebene und der rechte Annulus tympanicus wird in der Mundhöhle schwach sichtbar. Die Ossifikationscentren der Halswirbel sind deutlicher als in Fig. 2, die beiden oberen Kerne (Körper und Zahn des Epistropheus) fehlen noch. An der Scapula, besonders links, setzt sich das knöcherne Olecranon durch eine Incisur gegen die Spina ab (vergl. pag. 39). Die Mittelphalangen des 2. bis 4. Fingers besitzen schmale, periostale Knochenringe. Im übrigen wie Fig. 2 und 3.

Fig. 5. Rechte Hand eines Embryo von 32 cm Gesamtlänge aus der Mitte des 6. Monats. Volare Fläche auf der Platte. An den infolge der Leichenstarre noch gebeugten Fingern sind die Querschnitte der Nagelphalanx des 2. und der Mittelphalanx des 3. Fingers als volar abgeflachte Ringe dargestellt. Die Nagelphalanx des 1. und 3.—5. Fingers erscheinen in seitlicher Ansicht (vergl. pag. 50).

Tafel II.

Fig. 1—3 Abstand des Fokus 60 cm Reproduktionen in natürlicher Grösse nach den Originalplatten.

Fig. 1. 16 Wochen alter Embryo von 9,5 cm Scheitel-Steisslänge und 16 cm Gesamtlänge. Rückenlage, Kopf nach rechts gedreht. Knochenkern im Körper und im Zahn des Epistropheus fehlen noch. Der 1. Kreuzbeinwirbel erscheint ähnlich dem letzten Lendenwirbel, auch im 2. Kreuzbeinwirbel sind die Ossifikationscentren der Bogen eben angedeutet. An den Händen ist ein feiner periostaler Knochenring auch an der Mittelphalanx des 5. Fingers entstanden, auf der Kopie jedoch nur links schwach angedeutet. Die entsprechenden Ringe der übrigen Finger haben sich verbreitert. Die Pilzform der Nagelglieder ist etwas besser erkennbar als auf der Tafel I. An den Zehen sind in den Nagelphalangen auf der Kopie nur an dem 1. und 3. Knochenteile erkennbar, während im Präparat auch an den beiden übrigen sehr kleine Centren vorhanden waren (vergl. Tafel I Fig. 4) Auch sämtliche Basalphalangen der Zehen haben mit der Verknöcherung begonnen. Am rechten Fusse zeigen die Metatarsalien sehr schön die Einschnürung in der Mitte. An der Humerusdiaphyse überwiegt von jetzt ab deutlich der proximale Abschnitt an Länge. Am rechten Arme ist die Hand supiniert und der Oberarm befindet sich in annähernd natürlicher Lage, daher ist an letzterem der von der medialen Seite aus in distaler Richtung in den Knochen eindringende Ernährungskanal in seinem ganzen Verlaufe zu übersehen, während er an der linken Humerusdiaphyse bei pronierter Hand und etwas einwärts rotiertem Oberarm fast im Querschnitt abgebildet ist (vergl. Tafel IV Fig. 1). Am linken Femur sind beide Ernährungskanäle angedeutet, welche von der Beugeseite (Linea aspera) aus in den Knochen eindringen und noch dicht bei einander liegen; der proximale verläuft noch fast senkrecht zur Längsachse des Knochens, der distale dringt in proximaler Richtung ein. Das rechte Bein ist schwach gebeugt, und die Unterschenkelknochen welche der Platte nicht parallel lagen, verkürzt abgebildet.

Am Kopfe sind kenntlich: Beide Unterkiefer, von denen der rechte schräg zur Projektionsebene verläuft und daher kürzer erscheint, während der linke im Bilde etwas nach oben verschoben ist. Ebenso erscheint die linke Pars lateral. occipit. höher gelegen und weniger deutlich. Vor ihr, schräg aufwärts gerichtet, liegt die Pars basilaris, ventral von dieser, gleichsam den hellen, vom Pharynx herrührenden Fleck umkreisend und schon etwas deutlicher als früher der rechte Annulus tympanicus. In der Verlängerung der Pars basilaris nach oben und vorn erscheint ein breiterer Schatten, welcher in einem vorn schwach convexen Bogen nach oben verläuft und hinter dem Orbitaldache spitz endet. Er rührt in seinem unteren hinteren Teile vom Körper des hinteren Keilbeins, im übrigen vom linken grossen Keilbeinflügel her. Von der Mitte der Konkavität des Bogens geht nach hinten horizontal der Schatten des linken Processus zygomaticus oss. temp. als ein schmaler, gerader, ca. 6 mm langer Streifen ab. Oberhalb desselben wird in dem Winkel, den er mit der linken Ala magna einzuschliessen scheint, ein fast runder Schatten bemerkbar, welcher dem Ossifikationsherd des linken kleinen Keilbeinflügels angehört. Von dem hinteren Teile des schon bezeichneten Processus zygomat. des linken Schläfenbeins geht ein dunkler, ca. 1 mm breiter Streifen nach vorn und abwärts zum linken Unterkiefer. Dieser Streifen, welcher in Tafel IX Fig. 6 deutlicher ist, entspricht dem Gelenkfortsatze des Unterkiefers. Die linksseitigen Teile sind hier beim Kopfe günstiger abgebildet, weil die der Platte näher liegenden rechtsseitigen an dem nicht vollkommen seitlich

Neue Photogr. Gesellsch. Berlin-Steglitz. Verlag von Lucas Gräfe & Sillem in Hamburg.

gedrehten Kopfe von anderen Schatten verdeckt werden. Es sind ferner sichtbar als obere Begrenzung der Mundhöhle die knöchernen Gaumenplatten des Oberkiefers. Vorn laufen dieselben in die Spina nasalis autorior aus, welche im 3. Monat noch fehlt (vergl. Tafel I Fig. 3), nach oben zieht sich in der vorderen Begrenzung der Orbita des Processus frontalis des rechten Oberkiefers bis in die Gegend der Nasenwurzel hin, wo, scheinbar ohne Berührung mit anderen Knochen der den Nasenrücken deckende quer durchstrahlte Teil der Nasenbeine sichtbar wird. Oberhalb der Nasenwurzel erscheinen in seitlicher Ansicht die Stirnbeinanlagen mit der Pars orbitalis, deren rechte als nach unten konkaver Bogen die obere Begrenzung der Augenhöhle bildet. An das hintere Ende dieses Bogens schliesst sich als laterale Begrenzung der Oeffnung der Augenhöhle das nach vorn konkave rechte Jochbein. Die beiden Bestandteile der Hinterhauptsschuppe sind leicht kenntlich. Es bliebe noch der Schatten des rechten grossen Keilbeinflügels zu bestimmen. Dieser lag der Platte näher als der linke, ist daher weniger weit nach oben projiziert. Er liegt unterhalb des linken und etwas weiter nach vorn in der Verlängerung einer Linie, welche vom distalen Ende des linken Radius (linke Bildseite) durch den Kern im Körper des 4. Halswirbels und annähernd parallel der Pars basilaris durch den Annulus tympanicus hindurchgeht. Der untere Teil des Schattens dieser rechten Ala magna liegt den thatsächlichen Verhältnissen entsprechend, annähernd im Niveau des harten Gaumens.

Fig 2. Mäfsig atrophischer Embryo aus der 17. Woche von 10,5 cm Scheitel-Steisslänge und 16,5 cm Gesamtlänge; Rückenlage, Kopf nach rechts gedreht. An der Wirbelsäule haben sich sämtliche Knochenkerne, besonders diejenigen der Körper, wesentlich vergrössert. Im Körper des Epistropheus ist ein kleiner Ossifikationsherd (der Drehung des Halses wegen dicht neben dem rechten Bogen) sichtbar, im Dens fehlt er noch. Die knöchernen Bogenteile des Atlas sind leicht kenntlich, mit ihnen in gleicher Höhe entsteht später der Kern im Zahn des 2. Wirbels (vergl. Tafel IV). Der erste Kreuzbeinwirbel zeigt deutlich den Typus eines Lendenwirbels, der 2. Sacralwirbel weicht wesentlich davon ab. Am Becken sind die Centren im absteigenden Sitzbeinaste entstanden, sie liegen oberhalb der knorpeligen Tubera. An der Hand sind die im Präparate vorhandenen sehr zarten ersten Ossifikationsherde an den Mittelgliedern der 5. Finger (vergl. Fig. 1 dieser Tafel) auf der Kopie nicht sichtbar. Die Ernährungskanäle der Oberarmdiaphysen verhalten sich wie in Fig. 1. Im linken Femur ist nur ein Ernährungskanal sichtbar und im Querschnitt abgebildet. Die Compacta überragt die Spongiosa an den langen Röhrenknochen besonders nach der Seite des stärkeren Längenwachstums hin und zwar am Humerus proximal, an den Unterarmknochen und am Femur distal Am Gesichtsteile des Kopfes wird hier die Orientierung durch die Wiedergabe aller Einzelheiten etwas erschwert. Der rechte Annulus tympanicus ist deutlich sichtbar und bildet einen nach oben offenen Kreis, in dessen Mitte die Pars basilaris der Occipitale abgebildet ist. Dorsal von ihr liegen die beiden grossen Partes laterales, von der Schuppe noch durch einen breiten Knorpelbezirk getrennt. Ober- und Unterkiefer stellen schon ziemlich feste und dichte Knochen dar. Die grossen Keilbeinflügel sind im Bereiche des Planum temporale noch wenig ossifiziert und stellen sich daher auch hier in seitlicher Ansicht als zwei nach oben divergierende ca. 1 cm lange Spitzen dar, zwischen deren oberem Teile der laterale Rand der rechten Orbita abgebildet ist. Oberhalb der Hinterhauptschuppe sind die radiär angeordneten Knochenbälkchen des rechten Parietale kenntlich.

Fig. 3. Kopf und Rumpf eines Embryo aus der 21. Woche vom 15,5 cm Scheitel-Steisslänge und 26 cm Gesamtlänge (vergl. Tafel III Fig. 1). Aufnahme in Rückenlage mit geringer Drehung des Rumpfes nach links, um die oberhalb des 1. Rippenpaares beiderseits sichtbaren, stark ausgebildeten vorderen Spangen (Rippenrudimente) der Seitenfortsätze des 7. Halswirbels zu isolieren. Ob es in diesem Falle zur Entwicklung einer doppelseitigen Halsrippe gekommen wäre, bleibt dahingestellt. Die Knochenspangen waren beide, wie in der Regel, beweglich, 3,5 mm lang und trugen an beiden Enden noch kleine knorpelige Teile. Sie erscheinen der Drehung des Rumpfes wegen verkürzt, würden aber in Rückenlage von den

Bogen, in Seitenlage von den Kernen der Körper verdeckt werden. Am Kreuzbein enthalten die vier ersten Wirbel Ossifikationscentren in Körper und Bogen, der oberste gleicht einem Lendenwirbel. An den schon ziemlich grossen Wirbelkörpern lässt sich die obere und untere verkalkte Knorpelschicht von dem Bereiche der primordialen Markräume und der fertigen Spongiosa unterscheiden (vergl. pag. 17). An den Händen waren sämtliche Phalangen, an den Füssen die Grund- und Endphalangen (vergl. Tafel III Fig. 1 und Tafel IV Fig. 4) ossifiziert. Am linken auswärts rotierten Femur ist der proximale, die Rinde in distaler Richtung durchsetzende Ernährungskanal abgebildet. Über die Gestalt des oberen Endes der knöchernen Femurdiaphyse vergl. pag. 43 die Bemerkungen zu Tafel III, V und VII. Am Darmbein entspricht der nach medial und unten konkave Ausschnitt der Incisura ischiadica maior. Das seitliche Bild der Schädelbasis wird nach dem 5. Monate komplizierter, da die Ossifikation des inneren Ohres begonnen hat und vorderer und hinterer Keilbeinkörper, sowie grosse und kleine Flügel schon relativ ausgedehnte Gebilde sind. Vergl. die günstigeren Abbildungen Tafel IV Fig. 2 und Tafel IX Fig. 4 und 5. Die nach rechts konvexe seitliche Verbiegung der Wirbelsäule dieses Embryo liess sich nicht dauernd ausgleichen, so dass sie in Formveränderung der Wirbel und Verkürzung der linksseitigen Muskulatur beruhend angesehen werden muss, zu deren Entstehung wohl die Raum- und Lageverhältnisse im Uterus der Grund waren.

Tafel III.

Fig. 1. Embryo aus der 21. Woche von 15,5 cm Scheitel-Steisslänge und 26 cm Gesamtlänge (vergl. Tafel II Fig. 3). Aufnahme in Rückenlage. Linksseitige 13. Rippe. Von den vier letzten um diese Zeit verknöcherten Wirbeln gleichen die beiden oberen in ihren Kernen einem Lendenwirbel, so dass man versucht wäre, schon aus dem Röntgenbilde allein auf eine Zahl von 18 Thoraco-lumbalwirbeln zu schliessen, um so mehr, als auch die knöchernen Teile der Beckenschaufeln um die Höhe eines Wirbels tiefer stehen, denn sie schneiden hier mit der unteren Fläche des Kernes im Körper des 25. Wirbels ab, während sie sonst in der Höhe der unteren Fläche des Knochenkerns im 24. Wirbelkörper endigen. Ähnliche Befunde, die nicht so ganz selten zu sein scheinen, habe ich noch einige Male beobachtet, darunter auch bei einem Zwillingspaare aus dem Anfange des 5. Monats (20 cm und 16 cm Gesamtlänge) und zwar an beiden Föten in genau übereinstimmender Weise (vergl. auch die Beobachtung an einem älteren Zwillingspaare pag. 20. Bei allen hierher gehörigen Fällen, im ganzen fünf Embryonen, ergab auch die anatomische Untersuchung eine Vermehrung der Thoracolumbalwirbel oder ein Tieferrücken des Beckens um einen Wirbel. Bei dem Embryo der Fig. 1 sind daher nur drei Sacralwirbel verknöchert, während die Zahl der überhaupt ossifizierten (28) dem Verhalten in Tafel II Fig. 3 entspricht. Ohne vorherige Röntgenaufnahme wären diese Befunde wohl leicht meiner Beobachtung entgangen.

Der Dens des Epistropheus, die Mittelphalangen der Zehen und der horizontale Schambeinast sind noch nicht verknöchert. Am rechten, auswärts rotierten Femur sind beide Ernährungskanäle abgebildet, der proximale geht in distaler, der andere in proximaler Richtung durch die Compacta. Am linken Femur ist nur ein Ernährungskanal sichtbar und zwar im Querschnitt als heller Punkt. Der Vergleich mit der anderen Seite ergiebt, dass es sich hier um den proximalen Kanal handelt, während der distale, welcher in der Regel einen schrägeren Verlauf hat, in der Figur nicht sichtbar sein kann. Am rechten, nach aussen gedrehten Humerus erscheint das distale Ende in seitlicher Ansicht schmal, weil die Verknöcherung bereits das knorpelige Gelenkende erreicht hat. Am proximalen Ende der Ulna wird die erste Andeutung eines Olecranon bemerkbar, die knöcherne Radiusdiaphyse ist distal länger als die Ulna. Die periostalen Knochenlamellen überragen die Spongiosa nicht mehr (vergl. Tafel II Fig. 1 und 2). Am intakten Kopfe ist in der Rückenlage, wie das Bild zeigt, eine Orientierung nicht möglich. Im übrigen vergl. Tafel II Fig. 3.

1.

5.

4.

3.

2.

Neue Photogr. Gesellsch. Berlin-Steglitz. Verlag von Lucas Gräfe & Sillem in Hamburg.

Fig. 2—5. Abstand des Fokus 50 cm. Vordere Brustwand nach Entfernung der Weichteile zwischen den Rippen und Rippenknorpeln.

Fig. 2. Anfang des 6. Monats. Das knorpelige Brustbein enthält ein Ossifikationscentrum in der Höhe des 2. Intercostalraums (oberes Segment des Corpus sterni).

Fig. 3. Ende des 6. Monats. Ein Knochenkern im Manubrium und ein zweiter in per Höhe des 2. Intercostalraumes. Das letztere Ossifikationscentrum ist grösser, und da sich beide noch im Anfangsstadium befinden, erscheint die Annahme gerechtfertigt, dass der Kern im Manubrium später entstanden ist.

Fig. 4. Mitte des 7. Monats. Drei Centren, dem Manubrium, dem 2. und dem 3. Intercostalraume entsprechend. Auch hier kann der in der Höhe des 2. Zwischenrippenraumes gelegene grösste Knochenkern wohl früher entstanden sein als derjenige im Manubrium. Doch ist für vorgeschrittenere Verknöcherungszustände ein Rückschluss aus der Grösse der Centren auf ihr relatives Alter unsicher. Die Beobachtungen im 6. und 7. Monat ergaben, dass die Ossifikation des Brustbeins sehr häufig dem aus Fig. 2—4 ersichtlichen Typus folgt.

Fig. 5. Vordere Brustwand eines Neugeborenen. Die dem Manubrium, dem 4. und dem 5. Intercostalraume entsprechenden Knochenherde sind durch Vereinigung zweier Kerne entstanden, die bei dem mittleren der genannten nebeneinander lagen. Nach der Geburt vergrösseren sich die Centren schnell und bilden die knöchernen Segmente des Corpus sterni, von denen die beiden oberen je einem Intercostalraum (dem 2. und 3.) entsprechen. Die weiter abwärts gelegenen Kerne können sich zu einem dritten Segmente vereinigen oder im Bereiche des 4. zuweilen auch des 5. Zwischenrippenraumes je ein weiteres selbständiges Segment entstehen lassen, so dass deren in letzterem Falle fünf im Corpus vorhanden sind. Vergl. auch Tafel VII Fig. 1 und 4.

Tafel IV.

Fig. 1. Embryo aus der 23. Woche von 17 cm Scheitel-Steisslänge und 31 cm Gesamtlänge. Bei der Reproduktion verkleinert im Verhältnis 7 : 10. Aufnahme in Rückenlage, Kopf nach rechts gedreht. Das Ossifikationscentrum im Zahn des Epistropheus, welches in der Höhe der beiden knöchernen Bogenteile des Atlas und der Drehung des Halses wegen rechts von ihnen sichtbar ist, erscheint wie ein zum Atlas gehöriger Wirbelkörper. Die Bogen der mittleren und oberen Brustwirbel besitzen deutliche knöcherne Querfortsätze, die auch in Tafel II Fig. 3 und Tafel III Fig. 1 angedeutet sind. Am Kreuzbein prägt sich die Rückwärtsbiegung, welche in der Form des knorpeligen 5. Lendenwirbels und 1. Sacralwirbels begründet ist, in der höheren Lage der Bogenteile deutlich aus (vergl. pag. 16). Am Becken ist jetzt auch das dritte Paar von Kernen, dasjenige im horizontalen Ast der Schambeine aufgetreten, ferner am Fusse der erste Verkalkungsherd im Calcaneus in einer für dieses Vorstadium der Ossifikation charakteristischen unregelmässigen Form, die aus dem Vergleiche beider Füsse ersichtlich ist (vergl. Fig. 4 und Tafel V Fig. 1). Die Mittelphalangen der 2. und 3. Zehe sind verknöchert. An der Humerusdiaphyse überwiegt der proximale Teil, beim Femur der distale an Länge. Im proximalen Abschnitte des rechten Humerus sind die das Innere des Knochens ausfüllenden untereinander verflochtenen und in der Längsrichtung des Schaftes verlaufenden Bälkchen der Spongiosa besonders deutlich abgebildet. Im Bereiche der ältesten periostalen Lamellen ist eine zusammenhängende Markhöhle erkennbar, innerhalb derselben ein heller Punkt, welcher dem bei supinierter Hand und auswärts rotiertem Oberarme im Querschnitt abgebildeten Ernährungskanal entspricht. Auch am linken Humerus ist dieser Kanal an der dünnsten Stelle des Knochens als ein schwacher, heller, von der medialen Seite aus in etwas distaler Richtung zur Markhöhle gehender Streifen angedeutet. Hieraus und aus der Beschaffenheit der distalen Diaphysenenden ist die Lage der Oberarme auch in der Figur genau ableitbar. Um den rechten Unterarm in vollkommener Supination der Platte anzulegen, war

es bei dem Embryo erforderlich, gleichzeitig den rechten Oberarm nach aussen soweit zu rotieren, dass die Gegend des radialen Epicondylus humeri die Platte berührte und das distale Humerusende annähernd quer durchstrahlt wurde. Beim Erwachsenen ist die Supination weniger beschränkt und gestattet die der Figur entsprechende Lage des Unterarmes und der Hand ohne Rotation des Oberarmes. Schon beim Neugeborenen (Tafel VI und VII) entsprechen die Verhältnisse mehr als bei jüngeren Embryonen denjenigen beim Erwachsenen. Die geringere Drehung des ganzen Oberarmknochens ist bei den beiden genannten Figuren am distalen, mit seiner breiteren Ausdehnung der Platte schon mehr parallel liegenden Humerusabschnitte erkennbar. Tafel V Fig. 1 gleicht in dieser Beziehung noch vollkommen der Tafel IV. Am linken Arme der vorliegenden Figur war die hier nicht abgebildete Hand proniert (wie Tafel V Fig. 1), und der Oberarmknochen lag, wie aus der Gestalt seines unteren Endes hervorgeht, mit der Streckseite der Platte an. Beim Erwachsenen wäre eine gleiche Lage des Unterarmes nicht ohne Innenrotation des Humerus möglich. Mit der Drehung, welche der Oberarmknochen während des fötalen Lebens im Schafte erleidet und für welche nur das Verhältnis der beiden Gelenkenden zu einander in Betracht kommt, hat die zum Teil wohl auch in einer geringeren Nachgiebigkeit der Weichteile beruhende Erscheinung am rechten Oberarm der Figur naturgemäss nichts gemein. Auch ist diese Lage nicht vollkommen konstant, wie aus Tafel II Fig. 1 und 2 hervorgeht. Eher liesse sich das Verhalten des linken Oberarmes mit der später vollkommener werdenden Auswärtsdrehung des unteren Humerusabschnittes in Einklang bringen. Beim Erwachsenen macht diese Auswärtsdrehung bei so vollständiger Pronationsstellung der Hand eine Innenrotation des Humerus erforderlich, welche beim Embryo unterbleiben kann. Die verschiedene Länge der Diaphysenabschnitte am Humerus und Femur wird bei älteren Embryonen deutlicher. Bei dem vorliegenden verhielt sich der proximale zum distalen Abschnitte am Humerus wie 21 : 15, am Femur wie 18 : 21 (vergl. die Durchschnittszahlen von 13 Embryonen gleichen Alters pag. 45).

In den Kiefern sind die am stärksten verknöcherten äussersten Teile der Schneidezahnkronen in seitlicher Ansicht abgebildet, erscheinen daher im wesentlichen als feine Spitzchen, während sie von vorn gesehen schon ziemlich breite, der Gestalt dieser Kronen entsprechende Schuppen darstellen würden. Das Bild des linken Unterkiefers steht etwas höher als dasjenige des rechten und ist weniger deutlich. An letzterem ist besonders der in sehr flachem Winkel nach hinten und etwas nach oben abgehende Gelenkfortsatz kenntlich. Im übrigen vergl. Fig. 2 und Tafel VIII Fig. 1—6 und 10 sowie Tafel IX Fig. 4—6).

Fig. 2. Embryo aus der 24. Woche von 19 cm Scheitel-Steisslänge und 33 cm Gesamtlänge. Linke Körperseite auf der Platte. Verkleinert auf $^3/_4$ der Originalgrösse. Abstand des Fokus 60 cm. Die Wirbelsäule verläuft, obwohl sämtliche Biegungen angedeutet sind (vergl. Tafel I Fig. 3), bis zum 24. Wirbel noch ziemlich gerade. Von da wendet sich das Kreuzbein im stumpfen Winkel nach hinten. Von einem Promontorium kann jedoch noch nicht die Rede sein (vergl. pag. 18). Bei diesem Embryo sind abnormer Weise schon 5 Sacralwirbel und am 5. auch die Bogen verknöchert, während beim Neugeborenen in der Regel nur der Körper dieses Wirbels einen Ossifikationskern besitzt (vergl. Tafel VI und VII Fig. 1). Dens des 2. Halswirbels wie Fig. 1. Über die Gestalt der Bogen vergl. pag. 16. Die rechte Femurdiaphyse ist, da beide Kniee der Platte auflagen, infolge schräger Stellung stark verzeichnet. Die drei Kernpaare im Becken sind auf der Kopie sehr undeutlich. Der Pfannenteil des linken Schulterblattes liegt als elliptischer Schatten in der Höhe des 7. Hals- und 1. Brustwirbels. Die acromialen Enden beider Schlüsselbeine decken sich mit dem 2. Halswirbelkörper, ihre sternalen Enden liegen dicht vor den centralen Teilen des 1. Rippenpaares und in der Höhe des 1. und 2. Brustwirbelkörpers. Es wird auch in dieser seitlichen Ansicht gelingen, die einzelnen Rippenpaare aufzufinden, wenn man sich vergegenwärtigt, dass die rechten Rippen verlängert erscheinen und etwas höher liegen müssen als die linken, zum Teil sogar die nächst obere linke decken. Die linke 12. Rippe ist im Bilde genau parallel der Längsachse der

1.

2.

3.

4.

Neue Photogr. Gesellsch. Berlin-Steglitz. Verlag von Lucas Gräfe & Sillem in Hamburg.

Wirbelsäule gerichtet und endet am dorsalen Teile des Bogens des 1. Lendenwirbels. Die rechte 12. Rippe erscheint in gleicher Höhe etwas weiter ventral, ihr oberes Ende liegt dicht hinter dem Körper des 12. Brustwirbels. Die linke 11. Rippe geht zwischen dem 12. Paare hindurch und die rechte 11. deckt die linke 10. Rippe fast vollkommen.

Der Kopf des Embryo wurde durch Unterlagen von Watte etwas nach der rechten Schulter hin gebeugt und hierdurch so zur Richtung der Strahlen gestellt, dass sich die Schatten der rechten und linken Kopfhälfte annähernd decken und das Bild dem eines halbierten Kopfes ähnlich ist. Mit Hülfe von Tafel IX Fig. 4 und 5 wird es daher leicht gelingen, die Teile des Hinterhauptbeines, den hinteren Keilbeinkörper, Ala magna und Ala parva, Begrenzung der Orbita, Kiefer, Annulus tympanicus u. s. w. wiederzuerkennen. Vom inneren Ohr ist der Canalis semicircul. ant. und der Can. sem. posterior sichtbar, während sich die übrigen Teile nicht isolieren lassen. Der Fuss ist in Fig. 4 in natürlicher Grösse wiedergegeben. Im übrigen verhielt sich der Embryo wie Fig. 1.

Fig. 3. Rechte Unterkieferhälfte eines Neugeborenen nach Entfernung der Weichteile. Äussere Fläche auf der Platte. Abstand des Fokus 50 cm. Reproduktion in natürlicher Grösse nach der Originalplatte (vergl. Tafel IX Fig. 1—3). Vom linken Unterkiefer ist ein kleiner Teil sichtbar. Die knöcherne Vereinigung beider Hälften hat im Alveolarteile begonnen. Die Zähne sind in ihren Zahnsäckchen deutlich zu erkennen, Wurzeln fehlen noch vollkommen. Die Kronen der Backenzähne sind etwas medial gerichtet, sodass sie im Bilde nicht in genau seitlicher Ansicht erscheinen. Der 2. Schneidezahn steht mit seiner vorderen Fläche etwas nach medial gedreht (vergl. Fig. 18 im Text). Während die Kronen der Prämolaren schon in grosser Ausdehnung verknöchert sind, besitzt der erste Molarzahn in dem deutlich abgegrenzten Säckchen nur eine ossifizierte Spitze (dicht an der Wand des Säckchens des 2. Prämolarzahns). Die kompakte Substanz des Unterkieferbogens ist nur in geringem Mafse entwickelt, der noch kurze aufsteigende Ast geht im stumpfen Winkel nach hinten und oben.

Fig. 4. Linker Fuss des Embryo Tafel IV Fig. 1 (von 33 cm Gesamtlänge). Fusssohle auf der Platte, Abstand des Fokus 50 cm. Durchstrahlung von lateral oben, um Calcaneus und Talus zu isolieren. Natürliche Grösse, nach der Originalplatte. In der Verlängerung der Fibula zwei Verkalkungsherde im Calcaneus, distal von der Tibia ein schwach angedeuteter Verkalkungsherd im Talus. Nur die Mittelphalanx der 2. Zehe ist verknöchert (vergl. Tafel IV Fig. 1 und Tafel V Fig. 1.

Tafel V.

Sämtliche Figuren dieser Tafel sind im Verhältnis von 9 : 19 verkleinert.

Fig. 1. Embryo aus der 26. Woche von 22 cm Scheitel-Steisslänge und 37 cm Gesamtlänge. Abstand des Fokus 60 cm. Der im übrigen kräftig entwickelte Embryo ist in der Neubildung von Knochenkernen etwas zurückgeblieben, da diejenigen des Os pubis, Calcaneus, Talus und der Mittelphalangen der Zehen fehlen (vergl. Tafel IV Fig. 1 und 4). Er hat somit seit Anfang des 5. Monats (vergl. Tafel II Fig. 2) nur an der Wirbelsäule neue Centren entwickelt und zwar am 2. und 3. Kreuzbeinwirbel, im Dens des Epistropheus und in den vorderen Spangen der Seitenfortsätze des 7. Halswirbels. Der Ossifikationsherd im Zahn des 2. Halswirbels kann wohl noch eben erkannt werden, er liegt genau in der Verlängerung der Wirbelkörperreihe nach oben im Rande des vom Kopfe herrührenden Schattens zwischen den ebenfalls schon von diesem gedeckten Bogenteilen des Atlas. Für die Auffindung der Rippenrudimente des 7. Halswirbels wird am zweckmäfsigsten wieder nach pag. 16 verfahren. Die in der Höhe des Angulus (Tuberculum) der 1. Rippe liegenden Bogen des obersten Brustwirbels fassen in der Figur den Körper des 7. Halswirbels zwischen sich. Etwas höher liegen die Bogenteile des letzteren und zwischen diesen und den Bogen des 1. Brustwirbels, gleichzeitig aber etwas lateral finden sich in der Figur zwei feine Schatten (rechts auf der Kopie kaum bemerkbar), welche jenen Rudimenten entsprechen. Sie waren im Präparat etwa halb so gross,

wie bei dem Embryo Tafel II Fig. 3. Wie bei der letztgenannten Figur reichen ihre verknöcherten Teile nicht weiter zur Medianebene des Körpers hin als die gleichen Enden der Rippen. Arme sowie Femur- und Humerusdiaphyse vergl. Tafel IV Fig. 1, Kopf Tafel III Fig. 1. Mittelphalanx des 5. Fingers vergl. die Bemerkungen zu Tafel V, Fig. 3—5.

Fig. 2. Embryo aus der 34. Woche von 26 cm Scheitel-Steisslänge und 43 cm Gesamtlänge. Rumpf halb links gedreht. Abstand des Fokus von der Platte 70 cm. Lunge und Darm erscheinen lufthaltig, da der Fötus 24 Stunden gelebt hatte. Unterhalb des Unterkieferwinkels ist der verknöcherte Teil des linken grossen Zungenbeinhorns auf der verkleinerten Kopie als ein schwacher, kaum 1 mm langer, schräg aufwärts gerichteter Schatten in einer zur Körperachse senkrechten Linie mit dem 2. Halswirbel sichtbar. Von dem hell erscheinenden (lufthaltigen) Pharynx aus (vergl. Tafel IV Fig. 1) lässt sich die Trachea bis in den oberen Teil des Thorax hinein verfolgen. Der Herzschatten verdeckt infolge der Lage des Embryo den grössten Teil des linken Brustraumes. Die rechte Beckenschaufel steht annähernd senkrecht zur Bildebene. Der untere, dicke Teil dieses Knochens ist entsprechend der Konkavität der knorpeligen Pfanne abgeschrägt. Medial von dem dicken Kern des absteigenden Sitzbeinastes liegt mit seiner grössten Ausdehnung senkrecht zur Körperachse der Ossifikationsherd des horizontalen Schambeinastes. Links decken sich die beiden letztgenannten Centren. Rechte Tibia und Fibula, welche nicht parallel zur Platte lagen, erscheinen verzeichnet. Im linken Fussgelenk zwei grosse Knochenkerne, von denen der distale dem Calcaneus, der proximale dem Talus angehört. Am rechten Fusse decken sich beide im Bilde Die Mittelphalangen sind an der 2. und 3. Zehe verknöchert (vergl. Tafel IV Fig. 1 und 4; Tafel V Fig. 1 und Tafel VII Fig. 1, 3, 5).

Die Figur veranschaulicht in lehrreicher Weise das Knochenwachstum. Das ausgeprägteste Beispiel ungleichen Wachstumes der Diaphysen nach beiden Seiten hin bieten die Rippen, welche sich fast nur ventral verlängern; ihnen zunächst stehen die vorwiegend im distalen Abschnitte wachsenden Unterarmknochen. Bei dem Embryo erscheinen die Röhrenknochen der Extremitäten an beiden Seiten, Humerus und Phalangen jedoch nur am proximalen Ende um hellere Knochenbezirke verlängert. Der Kern des Calcaneus ist von einem entsprechenden hellen Hofe umgeben. Vergl. die ausführlicheren Bemerkungen pag. 44. Tafel VII Fig. 2 und 3 ermöglichen den Vergleich mit einem normalen Embryo desselben Alters. Am linken Femur finden sich 3 Ernährungskanäle, von denen der mittlere senkrecht zur Knochenachse verläuft.

In den Kiefern sind die Schneidezahnkronen (seitliche Ansicht) schon wesentlich vergrössert (vergl Tafel IV). Der knorpelige Teil zwischen Partes laterales und Squama des Occipitale ist nur noch schmal. Über das innere Ohr vergl. Tafel VIII und IX. Die Verknöcherung hat sich vom Felsenbein aus weit auf die Pars mastoidea ausgedehnt (vergl. Tafel VIII Fig. 10). Unterhalb des Labyrinths der linke Annulus tympanicus, dessen Knochenspange in der Originalaufnahme in Übereinstimmung mit dem Präparate 1,5 mm breit erscheint (vergl. pag. 25). Das Dach beider Augenhöhlen ist sichtbar, das rechte steht etwas höher. Hinten schliesst sich an die Pars orbitalis jedes Stirnbeins ein nach oben und hinten konkaver Bogen, welcher fast zum Niveau des knöchernen Gaumens hinabreicht und dem grossen Keilbeinflügel entspricht, soweit derselbe die Schädelbasis bildet, in der Figur also quer durchstrahlt erscheint. Der rechte steht etwas höher als der linke. In der Konkavität des Bogens liegt vor dem Labyrinth der Kern des hinteren Keilbeinkörpers mit einer der Sattelgrube entsprechend gestalteten oberen Fläche. Nach vorn und oben von ihm beide kleine Keilbeinflügel, der rechte ebenfalls etwas höher (auf dem verkleinerten Bilde kaum kenntlich). Mit dem hinteren Teile des bogenförmigen Schattens der Ala magna deckt sich der Processus zygomaticus des Schläfenbeins. Das undeutliche Bild des Jochbeins liegt zwischen dem grossen Keilbeinflügel und dem Processus frontalis des Oberkiefers.

Fig. 3—7. Entfernung des Fokus von der Platte 50 cm. Verkleinerung 9 : 19.

Neue Photogr. Gesellsch. Berlin-Steglitz. Verlag von Lucas Gräfe & Sillem in Hamburg.

Fig. 3—5. Hände eines totgeborenen ausgetragenen Kindes von 51 cm Länge mit je einem Verkalkungsherd im Carpale 3 und 4 (Capitatum und Hamatum). In Fig. 3 liegen die Handflächen auf der Platte, daher erscheint die rechte Hand auf der linken Bildseite. Fig. 4 stellt die rechte und Fig. 5 die linke Hand in seitlicher Ansicht dar, wobei die radiale Seite der Platte auflag. Die beiden Ossifikationscentren im Carpus treten der Regel nach erst während des ersten Lebensjahres auf und sind in ihren Anfängen nicht selten schon wenige Wochen nach der Geburt nachweisbar. Der Kern im Capitatum ist grösser, daher wahrscheinlich auch in diesem Falle eher entstanden. Über die Verkalkungsherde vergl. pag. 15. An den distalen Enden der Phalangen ist von dem Zeitpunkt an, in welchem diese eine distal konvexe Rundung erhalten, wenig mehr als der Gelenkknorpel von der Ossifikation ausgeschlossen (vergl. die Embryonen von Tafel IV Fig. 1 ab mit den jüngeren). In Fig. 1 der Tafel V besitzt der im Wachstum etwas zurückgebliebene knöcherne Teil der Mittelphalanx des 5. Fingers diese Gestalt noch nicht. An der Basis des Metacarpale II (Fig. 3) ist die Verknöcherung bis in den Bereich der schrägen, die Gelenkverbindung mit dem Capale I und dem Metacarpale I darstellenden Fläche vorgeschritten. Zuweilen entwickelt sich hier ein proximaler Epiphysenkern (vergl. pag. 51). Der Längenunterschied zwischen den knöchernen Epiphysen des Radius und der Ulna tritt in den distalen Abschnitten gegen Ende des fötalen Lebens zurück.

Fig. 6. Rechtes Ellbogengelenk eines Neugeborenen von der medialen Seite gesehen (ulnare Fläche auf der Platte). Hand supiniert. Die das Gelenk bildenden Epiphysen noch knorpelig. An der Ulna entwickelt sich der proximale Epiphysenknorpel nahe der Spitze des Olecranon (vergl. pag. 46).

Fig. 7. Linkes Bein eines Neugeborenen von der lateralen Seite gesehen (Tibia auf der Platte). Grosser Knochenkern in der distalen Femurepiphyse (Zeichen der Reife), kleiner Ossifikationsherd in der proximalen Epiphyse der Tibia, drei grosse Kerne im Tarsus, von denen der vordere (rechts) dem Os cuboideum, der proximale dem Talus, der hintere, grösste, dem Calcaneus angehört (vergl. Tafel VI, Tafel VII Fig. 1 und 5 und pag. 49). Die Tibia erscheint an ihrer vorderen Fläche konvex, weil die Gegend der Tuberositas noch knorpelig ist.

Tafel VI.

Rumpf und Extremitäten eines Neugeborenen von 52 cm Länge. Totgeboren. Vordere Brustwand, Brust- und Baucheingeweide entfernt. Rückenlage. Abstand des Fokus 70 cm. Verkleinert auf 5/9 der natürlichen Grösse.

Die Figur dient als Beispiel für einen nur mäfsig vorgeschrittenen Zustand der Ossifikation bei einem ausgetragenen Kinde. Der distale Epiphysenkern des Femur, Zeichen der Reife, ist vorhanden, hat aber im Präparate und in der Originalaufnahme einen Durchmesser von nur 2,5 mm. Dem normalen Verhalten entsprechen 5 mm. Die Ossifikation des Cuboideum und der proximalen Tibiaepiphyse hat noch nicht begonnen, die Knochenkerne im Calcaneus und Talus sind nicht wesentlich grösser, als sie schon um die Mitte des 9. Monats sein können. Der rechte Talus enthält zwei dicht übereinander liegende Centren, links decken sich Talus und Calcaneus. Der Carpus ist noch vollkommen knorpelig. Die Länge der knöchernen Diaphysen der Röhrenknochen entspricht den Durchschnittszahlen pag. 45. An Humerus und Femur zeigen beide Enden der Diaphyse, an Ulna und Tibia das proximale den Übergang der Ossifikation auf die Gelenkabschnitte. Am oberen Ende des Femur greift die Verknöcherung medial und vorn auf den noch kurzen Hals über (vergl. pag. 43 und Tafel VII Fig. 1), beim Humerus dagegen hinten und etwas medial, so dass an letzterem die bezeichnete Stelle bei Aussenrotationen des Oberarmes medial sichtbar wird (vergl. Tafel IV Fig. 1, Tafel V Fig. 1 und 2, Tafel VII Fig. 1), Am rechten Radius ist im Bilde die Tuberositas kenntlich, auch vom Trochanter minor verknöchert ein Teil von der Diaphyse aus und wird bei Aussenrotation des Beines medial sichtbar. Über die Lage der Arme vergl. die Bemerkungen zu Tafel IV

Fig. 1. Der Ossifikationsherd des horizontalen Schambeinastes, in geringerem Grade auch derjenige des Sitzbeines, ist, wie der Vergleich mit Tafel V Fig, 2 und Tafel VII Fig. 1 ergiebt, in der Entwicklung zurückgeblieben. Am Kreuzbein sind vom 1. bis 5. Wirbel die Körper, vom 1. bis 4. die Bogen und vom 1. und 2. die Rippenrudimente verknöchert. Die knorpeligen Seitenteile sind, entsprechend den Verhältnissen beim Erwachsenen etwas caudal gerichtet, die Ossifikationscentren der Rippenrudimente liegen daher um die halbe Höhe eines Wirbelkörpers weiter abwärts. Die neben den Lendenwirbelkörpern sichtbaren dunkeln Schatten entsprechen dem horizontal nach hinten verlaufenden, das Foramen intervertebrale begrenzenden Teile des Bogens (vergl. Tafel IV Fig. 2, die Querschnittsbilder Tafel VII Fig. 4 und Textfigur 7). Lateral werden diese Schatten von den Seitenfortsätzen überragt. Die medial und abwärts konvergierenden breiten dorsalen Abschnitte der Bogen sind zwischen den knöchernen Wirbelkörpern in dem von den knorpeligen Teilen zweier anstossender Körper und der Zwischenbandscheibe eingenommenen hellen Raume sichtbar. Die verknöcherten Querfortsätze der Brustwirbel haben eine ansehnliche Länge erreicht. Die rechte 9. und 10. Rippe sind frakturiert. Die ossifizierten Teile von Scapula und Ileum haben ungefähr gleiche Grösse. An letzterem ist die Facies auricularis an ihrer höckerigen Oberfläche erkennbar. Im übrigen vergl. Tafel VII Fig. 1 und 5, Tafel VIII Fig. 10, Tafel IV Fig. 3 und Tafel V Fig. 3—7.

Für die Altersbestimmung wird der Verknöcherungszustand der Skeletteile besonders dann von Wichtigkeit sein, wenn nur Teile des Embryo zur Verfügung stehen. Am meisten konstant erschienen mir die Längenverhältnisse der ossifizierten Diaphysen der Röhrenknochen, während die Kerne des Tarsus und der Epiphysen hinsichtlich der Zeit ihres Auftretens und der Grösse sehr schwankend sind. Von den hier am meisten in Betracht kommenden Skeletteilen fand ich verknöchert:

a) bei allen untersuchten Neugeborenen: distale Femurepiphyse, Calcaneus und Talus,
b) in den meisten Fällen: proximale Tibiaepiphyse, 1. Caudalwirbelkörper, Cuboideum, Mittelphalanx der 4. Zehe,
c) selten: proximale Humerusepiphyse,
d) in je einem Falle bei totgeborenen Kindern:
   α) Processus coracoides beider Schulterblätter,
   β) Capitatum und Hamatum,
   γ) Cuneiforme III.

Tafel VII.

Fig. 1. Totgeborener Knabe von 50 cm Länge. Rückenlage, Kopf nach rechts gedreht, Abstand des Fokus von der Platte 70 cm. Verkleinert auf 10/19 der natürlichen Grösse. Aufnahme während der Starre.

Der pronierte linke Unterarm und das linke Bein konnten der Platte nicht angelegt werden. Das linke Bein war im Knie gebeugt, so dass der etwas nach innen rotierte Unterschenkel senkrecht zur Platte lag. Im rechten Tarsus ist ein Verkalkungsherd des Cuboids eben erkennbar an zwei kleinen dunkeln Pünktchen, welche genau in der Mitte zwischen Os metatarsi V und Talus liegen. Das Mittelglied der 4. und 5. Zehe ist noch nicht verknöchert. Ausser dem normal vorkommenden distalen Epiphysenkern des Femur besteht noch ein Ossifikationscentrum im proximalen Ende der Tibia, ferner ein solches von 3 mm grösstem Durchmesser im Processus coracoides jeder Scapula (vergl. pag. 40), endlich im 1. Caudalwirbel. Carpus und Patella sind knorpelig. Der noch selbständige Knochenkern des Dens epistr. ist annähernd von gleicher Grösse wie der knöcherne Körper dieses Wirbels und liegt in der Höhe der Bogen des Atlas, deren Schatten ihn teilweise decken. Vom Brustbein sind vier Knochencentren abgebildet, welche im rechten Brustraume sichtbar werden, da der Rumpf etwas nach dieser Seite gedreht ist. Der oberste derselben, Manubrium, erscheint dicht neben der Wirbelsäule zwischen 2. und 4. Rippe, der letzte überragt die 6. Rippe an der Grenze ihres dorsalen

Neue Photogr. Gesellsch. Berlin-Steglitz. Verlag von Lucas Gräfe & Sillem in Hamburg.

und mittleren Drittels etwas nach unten. Das 12. Rippenpaar ist durch den Leberschatten verdeckt, am 1. Paare ist der Angulus kenntlich. Die rechtsseitigen Rippen liegen der Platte mit ihren mittleren Abschnitten an und erscheinen mehr gestreckt. Die linke Clavicula, welche der Projektionsebene fast parallel verläuft, ist annähernd natürlich wiedergegeben, ihr sternales Ende ist vor dem 2. Brustwirbelkörper in dem Zwischenraume zwischen diesem und dem 1. Brustwirbel etwas nach rechts von der Mittellinie erkennbar. Am rechten, von lateral und hinten gesehenen Ileum ist der grosse Ausschnitt der Incisura ischiadica maior abgebildet, in deren Bereich das Darmbein schon bei jüngeren Embryonen keinen knorpeligen Rand mehr besitzt. Die knöcherne Spina ischiadica, welche dem Sitzbein angehört, beginnt eben kenntlich zu werden und ragt etwas in der Richtung zum 5. Sacralwirbel hin vor. Medial und oberhalb der Incisura ischiadica liegt ein kleiner Ausschnitt. Seine untere Begrenzung entspricht der Gegend der Spina ilei posterior inferior, von der aus sich die Facies auricularis nach oben erstreckt. Die Rippenrudimente der Seitenteile des 1. und 2. Sacralwirbels sind in der Figur etwas schwieriger zu erkennen als auf Tafel VI. Sie liegen tiefer als die Bogen der zugehörigen Wirbel und ihre vorderen das Foramen sacrale I begrenzenden Flächen verlaufen nach lateral und abwärts. Rechts wird in der Figur das dem 1. Wirbel angehörende Rudiment zum grössten Teil vom Ileum verdeckt, der Ossifikationsherd des 2. liegt frei, links gehen die Bilder beider Rudimente, weil das Becken etwas schief steht und nach rechts gedreht ist, ineinander über, lassen sich aber von der an ihrer unregelmäfsigen Oberfläche kenntlichen Facies auricularis isolieren. Die Verknöcherung dieser Rudimente ist in der vorliegenden Figur weiter vorgeschritten, als in der Tafel VI, das obere hat bereits die ausgesprochene Form eines Keiles, dessen Kante nach hinten und etwas nach oben gerichtet ist. Im unteren Ende schliesst sich an die Incisura ischiadica eine kurze horizontal verlaufende Strecke des knöchernen Ileums, welche dem absteigenden Sitzbeinaste zugekehrt ist. Nach lateral und oben schliesst sich hieran die schräge, dem oberen Teile des Acetabulum entsprechende Fläche. Der vordere laterale Rand zwischen Spina anterior inferior und superior ist etwas konkav. Der verknöcherte Teil des horizontalen Schambeinastes umfasst das Foramen obturatum schon an der medialen, der Kern des absteigenden Schambeinastes von der unteren Seite her. Über die noch knorpeligen Teile vergl. pag. 42. Diaphysen der Röhrenknochen vergl. Tafel VI. Am linken Femur ist der verknöcherte Teil des Collum, rechts der Trochanter minor kenntlich. Brust- und Beckenhöhle erscheinen noch eng, der quere Durchmesser des Körpers beträgt in der Schultergegend von einem Acromion zum anderen gemessen 12,5—13 cm, in der Hüftgegend zwischen den äusseren Punkten der Trochanteren 8,5—10 cm.

Der Gesichtsteil des Kopfes ist beim Neugeborenen relativ klein, die Orbita im Verhältnis zur Kieferregion weit, Stirn- und Keilbeinhöhlen, Antrum Highmori und Cellulae mastoideae fehlen oder sind nur in ihren Anfängen angedeutet. Knöcherne Schuppe und Seitenteile des Hinterhauptsbeins sind bis zur Berührung genähert, aber noch nicht knöchern verwachsen, grosse und kleine Fontanelle im Bilde kenntlich. Erstere misst frontal und sagittal etwa 2—2,5 cm. Der biparietale Durchmesser des Kopfes beträgt bei Knaben 8,5 cm, der gerade (Nasenwurzel — Hinterhaupt) 10,8 cm, der diagonale (Kinn — Hinterhaupt) 12,6 cm; bei Mädchen betragen die entsprechenden Mafse 8,3, 10,0 und 12,0 cm. Im übrigen vergl. Tafel VIII Fig. 10, Tafel IX und die Bemerkungen über die einzelnen Knochen des Kopfskelets. Die Figur veranschaulicht, abgesehen von dem Ossifikationsherd beider Processus coracoidei, den ich nur in diesem einem Falle beobachtete, den normalen Zustand des knöchernen Skelets zur Zeit der Geburt.

Fig. 2—5 Abstand des Fokus 50 cm.

Fig. 2 und 3. Rechtes Bein eines Embryo aus der 34. Woche von 25,5 cm Scheitel-Steisslänge und 43 cm Gesamtlänge, gleichalterig mit Tafel V Fig. 2. Normaler Zustand der Diaphysen, an deren Enden hier, wie auch bei den übrigen Figuren die helleren Bezirke fehlen. Fig. 2 verkleinert auf $^1/_2$ der natürlichen Grösse, Fibula auf der Platte; Fig. 3 verkleinert im

Verhältnis 1:2,4, Wade auf der Platte. Calcaneus und Talus sind an ihrer Lage leicht kenntlich. Die Mittelphalangen der 2.—4. Zehe sind ossifiziert.

Fig. 4. 5. Brustwirbel mit dem Rippenpaar, 3. Lendenwirbel, 1.—4. Kreuzwirbel, linkes Hüftbein und vordere Brustwand eines Embryo von 32 cm Gesamtlänge, Ende des 6. Monats. Verkleinert auf $^1/_2$. Die knorpeligen Teile differenzieren sich an den Präparaten im Bilde ähnlich den Weichteilen, von denen sie in situ nicht zu unterscheiden sind. Nur in dünnen Gewebslagen, wie in der vorderen Brustwand lässt sich der Knorpel auch innerhalb der Weichteile abbilden.

Die knöchernen Wirbelkörper, am deutlichsten der Lumbal- und der Sacralwirbel, lassen im Querschnitt eine Figur von der Gestalt eines Schmetterlings erkennen. Diese Zeichnung beruht in der Anordnung, Wachstumsrichtung, der Knochenbälkchen, welche zum Teil noch durch Knorpelreste und primordiale Markräume voneinander getrennt sind. Von den Wirbelbogen her ossifizieren die Querfortsätze und ein Teil der knorpeligen Wirbelkörper (vergl. pag. 17). Die Rippenrudimente der Kreuzbeinwirbel sind noch knorpelig, die Bogen aber am 1. bis 4. ossifiziert. Am 4. Wirbel waren die Bogen durch Knorpelteile noch nicht geschlossen. Die knöchernen Rippen enden dorsal, da Capitulum und Tuberculum knorpelig sind, mit einer nach hinten und medial gekehrten schrägen Fläche und einer vorderen scharfen Kante. Das linke Darmbein lag mit dem Acetabulum auf der Platte. Die Grenzen des letzteren hat der knöcherne Teil des absteigenden Sitzbeinastes und des in der Figur senkrecht zur Platte liegenden Darmbeins erreicht. Vom Sitzbein ragt nach hinten und unten das knorpelige Tuber etwa vor. Die Symphyse, im oberen Teile des Bildes, lag der Platte nicht an, der noch kleine, am Rande des Foramen obturatum befindliche Ossifikationsherd des horizontalen Schambeinastes ist aus diesem Grunde nicht genügend deutlich abgebildet. Das Bild der vorderen Thoraxwand zeigt die Clavicula, das erste Rippenpaar und die Knorpel der 2.—7. Rippe innerhalb der sie verbindenden Weichteile. Der Processus xiphoides besitzt eine längliche Öffnung. Im Brustbein fehlt noch jede Ossifikation (vergl. Tafel III Fig. 2—5).

Fig. 5. Unterschenkel und Füsse eines Neugeborenen mit grossem Knochenkern im Cuboideum. Der Fussrücken lag der Platte auf, daher liegt, wenn in der Figur die Füsse abwärts gekehrt sind, der rechte Fuss auf der linken Bildseite. Das entgegengesetzte Verhalten zeigt, wenn beide Figuren in übereinstimmende Lage gebracht werden, Tafel V Fig. 3, bei welcher die Handflächen der Platte auflagen. Fig. 7 derselben Tafel enthält das linke Bein desselben Kindes in seitlicher Ansicht.

Die drei Knochenkerne des Tarsus: Talus an der tibialen, Calcaneus an der fibularen Seite und Cuboideum distal und nahe dem äusseren Fussrande, sind mit Sicherheit wiederzuerkennen. In der proximalen Epiphyse der Tibia beginnt am linken Beine schon die Ossifikation, rechts zeigt der Kern noch die Eigenschaften eines Verkalkungsherdes (vergl. pag. 15). Die Mittelphalangen der 1.—4. Zehe sind ossifiziert. Am Metatarsale I, welches später einen proximalen Epiphysenkern erhält, ist an diesem Ende die knöcherne Diaphyse kürzer.

Tafel VIII.

Fig. 1—10. Abstand des Fokus von der Platte 50 cm. Reproduktionen in natürlicher Grösse nach den Originalplatten.

Fig. 1 und 2. Präparierter Schädel eines Embryo vom Anfang des 6. Monats, Gehirn und äussere Weichteile entfernt. In Fig. 1 rechte Kopfseite auf der Platte, in Fig. 2 die Basis mit Unterkiefer.

Fig. 3 und 4. Ende des 6. Monats, im übrigen wie Fig. 1 und 2.

Fig. 5 und 6. Mitte des 7. Monats, sonst wie Fig. 1 und 2.

Fig. 7—9. Kopf des Embryo Tafel I Fig. 2 und 3 vom Ende des 3. Monats, Gehirn und Schädeldach entfernt. Fig. 7 Basis mit Unterkiefer auf der Platte; Fig. 8 halbierter Kopf,

2.

5. 3.

4.

1

Neue Photogr. Gesellsch. Berlin-Steglitz. Verlag von Lucas Gräfe & Sillem in Hamburg.

linke Hälfte mit der äusseren Seite auf der Platte; Fig. 9 rechte Kopfhälfte mit der medialen Seite, Schnittfläche, auf der Platte.

Fig. 10. Basale Fläche des Schädels eines Neugeborenen, Unterkiefer, äussere Weichteile und Gehirn entfernt.

Bei den Bildern der Basis wird im Folgenden rechte und linke Bildhälfte in solcher Lage der Tafel unterschieden, dass dem Beschauer die Hinterhauptsgegend zugekehrt ist. Die rechte Bildhälfte stellt daher die linke Schädelhälfte dar, und die Figuren sind ebenso orientiert, wie ein Schädel, dessen Unterfläche nach oben gewendet und dessen Kiefergegend vom Beschauer abgekehrt ist. Besserer Übersicht halber wird mit den jüngeren Entwicklungsstadien 7—9 begonnen. Die Figuren geben zwar eine Reihe von Details wieder, lassen aber den Wert der Kaliglycerinpräparate gebührend hervortreten. Doch erfordern auch diese ein sehr eingehendes und zeitraubendes Studium.

Fig. 7 (s. oben). Das Foramen occipitale ist als heller runder Fleck von ca. 3,5 mm Durchmesser leicht kenntlich. Ihm zur Seite die Partes laterales und durch einen breiten knorpeligen Bezirk des Primordialkraniums davon getrennt, dorsal die knöcherne Schuppe des Hinterhauptbeins. Ventral vom Foramen die Pars basilaris, hier ihrer schrägen, aus Fig. 8 und 9 ersichtlichen Lage wegen fast in der Längsrichtung durchstrahlt. Ventral hiervon erscheint ein zweiter, länglicher, heller Fleck, dessen im Vergleich zum Foramen occipitale etwas dunklere Schattierung erkennen lässt, dass hier eine eigentliche Öffnung nicht besteht. Die Stelle entspricht dem senkrecht durchstrahlten Pharynx mit dem hinteren Teile der Nasenhöhle und wird oben nur durch die knorpelige Ethmoidalplatte gedeckt. Dicht am dorsalen Rande dieser hellen Ellipse finden sich zwei bis zur Berührung genäherte dunkle Pünktchen, die beiden noch nicht verschmolzenen Ossifikationscentren des hinteren Keilbeinkörpers. Der vordere Keilbeinkörper besitzt noch keine Knochenkerne. Ober- und Unterkiefer decken sich und lassen Einzelheiten nicht erkennen. Im Bereiche des Gaumens, dessen bindegewebige Platte um diese Zeit schon fast vollkommen von Knochenbälkchen durchsetzt wird, hebt sich beiderseits die mediale Begrenzung der Alveolarrinne als dunkler, dorso-ventral verlaufender Strich ab (Textfigur 15 *s*). Die laterale knöcherne Begrenzung der in ihrem hinteren Abschnitte fast 3 mm breiten Alveolarrinne des Oberkiefers (Fig. 15 *r*) überragt seitlich den Unterkiefer, geht dorsal in den Processus jugalis über, von welchem aus nach hinten und etwas lateral der Schatten des Jochbeins erkennbar ist. Die Schläfenbeinschuppe erscheint, da sie die Seitenteile des Schädels deckt, als Strich. Textfigur 15 stellt dieselbe Schädelbasis im Kaliglycerinpräparat dar. Die Zeichnung ist etwas schematisiert, der Unterkiefer wurde entfernt. Oberhalb des hinteren Teiles der breiten Alveolarrinne beginnt die orbitale Fläche des Oberkiefers

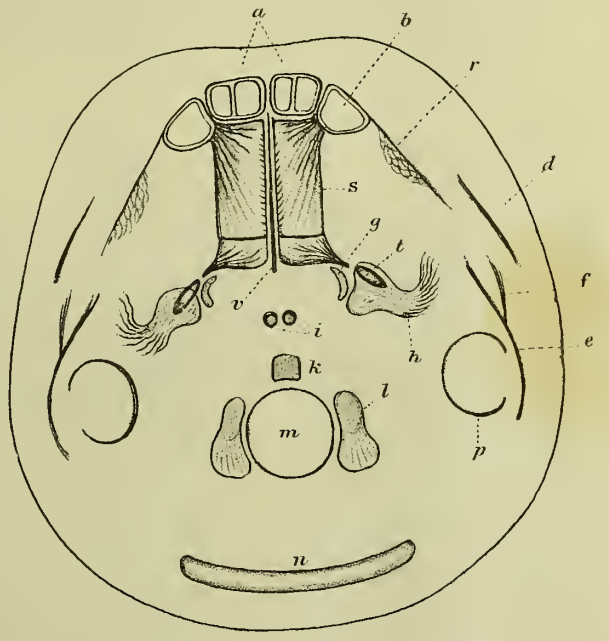

Fig. 15.

Schädelbasis eines Embryo aus der 12. Woche (zu Taf. I Fig. 2 und 3 und Taf. VIII Fig. 7). Kaliglycerinpräparat; der Unterkiefer ist entfernt. $3^1/_2 : 1$. *a* Zwischenkiefer, *b* Alveole des Eckzahns, *r* Proc. zygomat. des Oberkiefers, *s* Gaumenplatte, dahinter Gaumenbein, *d* Jochbein, *f* Proc. zygomat. des Schläfenbeins, *e* Schläfenbeinschuppe, *p* Paukenring, *g* mediale und *t* laterale Lamelle des Flügelfortsatzes, *h* Ala magna, *v* Vomer, *i* Kerne im hinteren Keilbeinkörper, *k*, *l*, *n* Pars basil, Partes laterales, primordialer Teil der Schuppe des Hinterhauptbeins, *m* Foramen occipit.

sich zu bilden (vergl. pag. 30). Die knöchernen Teile des Keilbeins liegen im knorpeligen Primordialkranium noch weit voneinander entfernt (vergl. Textfigur 16).

Fig. 8 (s. oben). Die der Platte anliegenden lateralen Teile der linken Kopfhälfte sind etwas deutlicher abgebildet als die medialen. Unter Zuhülfenahme der Textfigur 16 wird es gelingen, die Teile des Hinterhauptbeins, Unterkiefer, Paukenring und Jochfortsatz des Schläfenbeins zu erkennen. Der letztgenannte entspricht einem scharfen strichförmigen, annähernd horizontal verlaufenden Schatten etwas oberhalb des Gelenkfortsatzes des Unterkiefers. Nach hinten geht er in die Schläfenbeinschuppe über, deren dichtester, Fig. 16 *e* entsprechender Teil einen schwachen, flächenhaften Schatten von ca. 1,5 mm Durchmesser bildet. Von der Übergangsstelle gehen einige Knochenbälkchen zum hinteren Teile des Annulus tympanicus schräg nach unten und hinten. Vorn kreuzt der Jochbogen das Bild des grossen Keilbeinflügels, der in den Bemerkungen zu Tafel I Fig. 3 als gebogener, aufwärts gerichteter, vorn konkaver, oben spitz zulaufender Schatten, wie Textfigur 16 *h* gekennzeichnet wurde. Der Jochbogen setzt sich in das Jochbein fort, welches sich in Fig. 8 durch seine beiden, den Orbitalrand bildenden flügelartigen Fortsätze charakterisiert. Der eine derselben hat die Richtung zum Stirnbein, der andere geht nach vorn und medial parallel dem Jochfortsatze des Oberkiefers, von diesem noch durch eine weite Naht getrennt. Unterhalb des Jochbeins liegt wie in Textfigur 16 der Jochfortsatz des Oberkiefers, vorn an der Nasenwurzel das Nasenbein. Da der Kopf in seinem Schädelteile breiter ist als in der Kiefergegend, so lag der knöcherne Gaumen nicht genau senkrecht zur photographischen Platte. Man sieht daher die Öffnungen der Oberkieferalveolen, und zwar vorn die beiden dem Zwischenkiefer angehörenden Schneidezahnalveolen, dorsal von ihnen diejenige des Eckzahns und hinter dieser den noch einheitlichen Teil der Alveolarrinne.

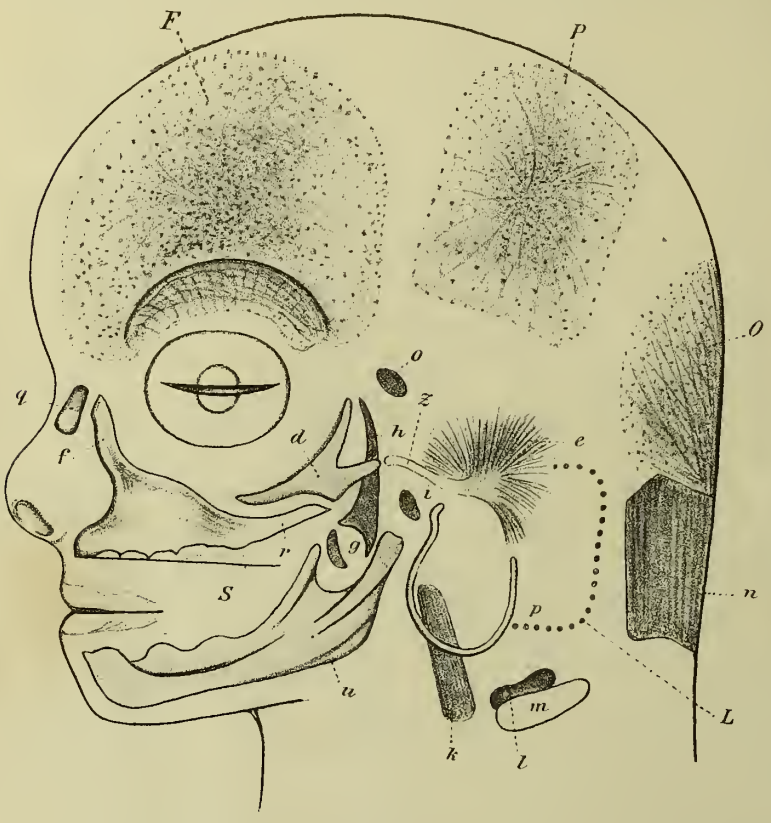

Fig. 16.

Kopf eines Embryo aus der 12. Woche nach einem Kaliglycerinpräparat (zu Taf. I Fig. 2 und 3 und Taf. VIII Fig. 8 und 9). $3^1/_2 : 1$. *F* Frontale, *P* Parietale, *O* oberer Teil der Hinterhauptsschuppe (Deckknochen), *n* primordialer Teil der Hinterhauptsschuppe, *q* Nasenbein, *f*, *r*, *s* Proc. frontalis, Proc. zygomaticus und Gaumenplatte des l. Oberkiefers, *d* Jochben, *o* Kern im kleinen Keilbeinflügel, *h* grosser Keilbeinflügel, *g* mediale Lamelle des Flügelfortsatzes, *i* linker Kern im hinteren Keilbeinkörper, *e* Schläfenbeinschuppe mit Jochfortsatz, *p* Paukenring, *L* hintere Grenze der knorpeligen Ohrkapsel, *m* Foramen occipitale, *l* Pars lateralis und *k* Pars basilaris des Hinterhauptsbeins. *u* linker Unterkiefer. Gaumenbein und Vomer sind nicht eingezeichnet, vorderer Keilbeinkörper, Siebbein, Thränenbein und Felsenbein noch nicht verknöchert.

Fig. 9. Im proximalen Abschnitte des Unterkiefers sind drei dichtere, dorsal divergierende Knochenlagen, wie Tafel IX Fig. 6 kenntlich, von denen die obere dem Processus coronoides, die mittlere dem Gelenkfortsatze, die untere dem Kieferwinkel entspricht. Hinter der oberen Spitze des grossen Keilbeinflügels liegt ein kleiner dunkler Punkt, welcher von dem

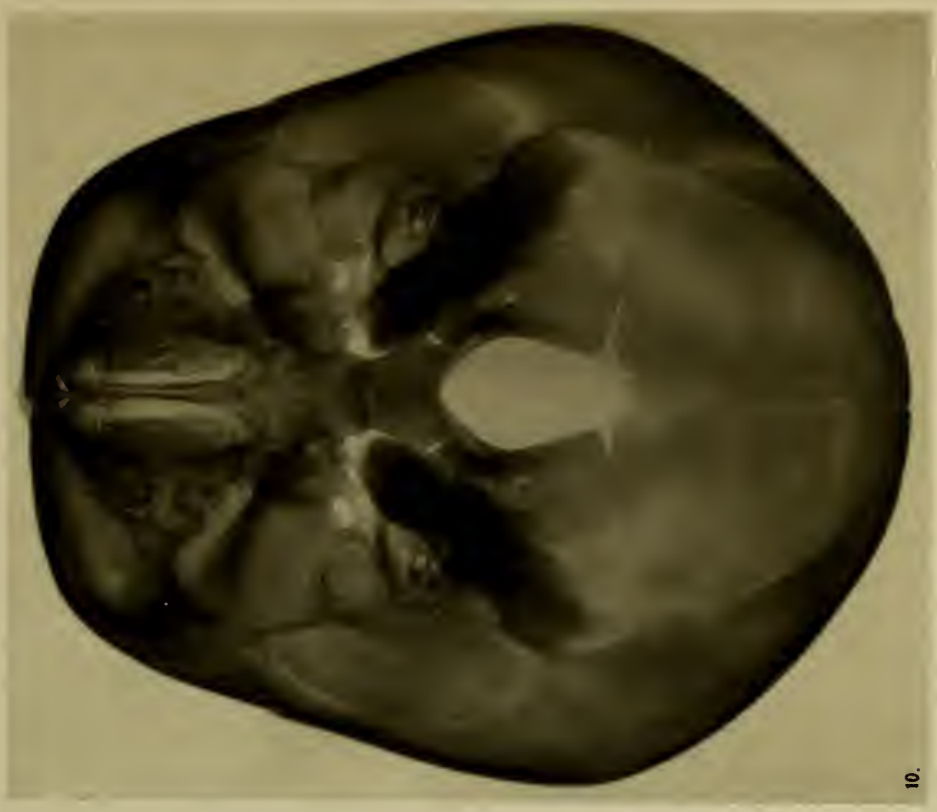

Neue Photogr. Gesellsch. Berlin-Steglitz.

Verlag von Lucas Gräfe & Sillem in Hamburg.

am lataralen Rand des bei jungen Embryonen sehr weiten Foramen opticum entstehenden Knochenkern der Ala orbitalis, Fig. 16 *o*, herrührt. Im übrigen ähnlich Fig. 8. Textfigur 16 giebt über die Gestalt der Knochen einige Aufschlüsse. Das Stirnbein bildet im 3. Monat beim Übergang in die Pars orbitalis am oberen Augenhöhlenrande eine sanfte Wölbung, die an der cerebralen Fläche dauernd bestehen bleibt, während sich aussen durch Verdickung des Knochens vom 4. Monat an allmählich eine scharfe Kante erhebt. Das Seitenwandbein erscheint bei jungen Embryonen in der Ausdehnung von vorn nach hinten schmal. Die Nähte zwischen den Deckknochen des Schädels sowie zwischen denjenigen des Gesichtes sind noch weit. In der knorpeligen Ohrkapsel sind an einem guten Kaliglycerinpräparate die Hohlräume des inneren Ohres auch vor Beginn ihrer Verknöcherung kenntlich.

Fig. 1—6 (s. oben) veranschaulichen die Fortschritte der Ossifikation der Schädelbasis und besonders des Felsenbeins mit dem inneren Ohr während des 6. und 7. Monats. In Fig. 1 und 2 sind die periostalen Knochenlamellen der Ohrkapsel noch so zart, dass eine Orientierung im Röntgenbilde kaum möglich erscheint. In Fig. 3 und 4 ist das knöcherne Labyrinth kenntlich, die von den Bogengängen umschlossenen Teile des Felsenbeins enthalten jedoch nur sehr lockere Spongiosa und stellen sich daher als helle Flächen dar, während Fig. 5 und 6 die inzwischen dichter gewordene Spongiosa und ihr Vordringen in die Pars mastoidea wiedergeben. Zur Orientierung vergl. Fig. 10, Tafel IX Fig. 4 und deren Beschreibung. An den Bildern der Schädelbasis sind in der Umgebung des Foramen occipitale die Bestandteile des Hinterhauptsbeins, Schuppe, Partes laterales mit Foramen condyloideum posterius und die Pars basilaris kenntlich. Ventral von letzterer und durch die Synchondrosis sphenobasilaris von ihr getrennt, liegt der hintere Keilbeinkörper, dessen beide Ossifikationscentren in Fig. 4 noch nicht vollkommen vereinigt sind. Die seitliche Gegend der Schädelbasis wird hier von den grossen Keilbeinflügeln eingenommen, welche an allen drei Präparaten fast vollständig und auch in ihren temporalen Flächen ossifiziert sind. Die der Augenhöhle zugekehrte Fläche, welche fast senkrecht zur Schädelbasis gerichtet ist, wird in den drei Figuren durch den scharfen, etwas gebogenen, strichförmigen Schatten wiedergegeben, der vom Keilbeinkörper aus lateral und etwas nach vorn gerichtet ist. Die beiden Ossifikationscentren des vorderen Keilbeinkörpers, welche noch weit von der Medianebene entfernt liegen, rücken, wie Fig. 6 erkennen lässt, im 7. Monat einander näher. Ventral schliesst sich an den noch knorpeligen Teil beider Keilbeinkörper der Vomer. Die hintere und die seitliche Grenze des knöchernen Gaumens ist in den drei Figuren kenntlich. Processus pterygoidei vergl. Fig. 10. Textfigur 8 entspricht annähernd dem Zustande der Ossifikation in Fig. 3 und 4.

Fig. 10. Schädelbasis eines Neugeborenen. Untere Fläche auf der Platte.

a) Hinterhauptsbein. Die lateralen Teile des Interparietale sind ähnlich wie in Textfigur 8 und in Fig. 4 dieser Tafel selbständig geblieben und bilden symmetrisch in beiden Schädelhälften Knochen von 4 cm Länge und 1,5 cm grösster Breite. Der mittlere Teil des Interparietale ist mit dem primordialen Teile der Schuppe verwachsen und zeigt in der Mitte am hinteren Rande des Bildes die pag. 21 erwähnte Fissur, die auch in den Präparaten 2, 4 und 6 vorhanden, aber dort von der Basis aus nicht genügend sichtbar ist. Die Partes laterales sind in ihrem hinteren Abschnitte breit und der Schuppe seitlich fast bis zur Berührung genähert, medial jedoch von ihr durch Ausläufer der dorsalen noch knorpeligen Begrenzung des Foramen occipitale getrennt. Hinter dem Processus condyloides das Foramen condyloideum posterius. Die Pars basilaris, wie die übrigen Teile, noch selbständig. Protuberantia occipitalis externa und interna decken sich. Ihre Mitte liegt etwa $^3/_4$ cm vom dorsalen Rande der Figur entfernt, unmittelbar vor ihr finden sich einige helle Streifen und Punkte, welche Emissarien entsprechen.

b) Schläfenbein. Die Grenze der Schläfenbeinschuppe gegen das Seitenwandbein ist beiderseits als eine gebogene, dem Rande des Bildes sich bis auf einige Millimeter nähernde helle Linie, die spätere Schuppennaht, kenntlich. Die Grenze gegen den grossen Keilbeinflügel, welche dicht vor der Gelenkgrube vorbeizieht, ist rechts (= linke Bildseite) am deutlichsten.

Der ventrale Teil des rechten Jochfortsatzes ist abgebrochen, der entsprechende Fortsatz des Os zygomaticum erhalten. Die vordere Hälfte des Annulus tympanicus, welcher sich mit seinen Enden der unteren Kante der Schuppe anlegt, erscheint als 1,5—2 mm breiter gebogener Streifen ventral von den Gehörknöchelchen. Die Spongiosa des Felsenbeins hat an Dichtigkeit gegen Fig. 6 erheblich gewonnen, die Verknöcherung hat sich über den grössten Teil des Pars mastoidea ausgedehnt, die Wachstumsrichtung der Knochenbälkchen, der noch korpelige Teil dieser Gegend, an welche sich lateral-hinten der Fonticulus mastoideus am hinteren unteren Winkel das Parietale anschliesst, sind kenntlich. Paukenhöhle, Gehörknöchelchen und inneres Ohr s. unten e. Die Bestandteile des Schläfenbeins sind noch selbständig, der vollkommen knorpelige Processus styloides ist nicht abgebildet.

c) Keilbein. Der an der cerebralen Fläche vereinigte vordere und hintere Körper enthält noch keinen Hohlraum. Der vordere Rand der basalen Fläche der Ala magna ist wie in Fig. 2, 4 und 6 erkennbar, die breite Fissura orbitalis inferior trennt ihn vom Oberkiefer und Jochbein. Spina angularis und Foramen ovale s. Textfigur 17. Die laterale, dem knorpeligen Primordialkranium entstammende Lamelle der Processus pterygoideus kreuzt den Schatten des orbitalen Teiles der Ala magna an der Grenze des medialen und des mittleren Drittels fast senkrecht und liegt in der Figur auf einer Linie, die von der Mitte des medialen Schneidezahns der entsprechenden Seite zu dem am meisten dorsal vorragenden Teile der verknöcherten Pars mastoidea gezogen wird. Körper und grosse Flügel sind noch nicht verwachsen, während die übrigen Teile beider Keilbeine miteinander knöchern vereinigt sind. Die Bestandteile des vorderen Keilbeins sind schwieriger zu bestimmen, weil sie etwas weiter von der Platte entfernt liegen und durch andere Teile der Basis verdeckt werden. Tafel IX Fig. 1 und 4 geben die erforderlichen Aufschlüsse. In letzterer würde eine durch die Pars basilaris und die Spitze des vorderen Schneidezahns gezogene Linie die der vorliegenden Fig. 10 entsprechende Projektionsebene veranschaulichen. Auf dieser Ebene gelangt das im hinteren Abschnitte der seitlich gesehenen Ala orbitalis befindliche Foramen opticum hinter dem Processus pterygoideus neben dem vorderen Abschnitte des hinteren Keilbeinkörpers zur Abbildung und zwar, wie aus Tafel IX Fig. 1 hervorgeht, nahe dem lateralen Rande des Keilbeinkörpers, denn der Abstand der Foramina entspricht etwa der Breite der in der Mundöffnung sichtbaren Pars basilaris, nach Fig. 10 also auch der Breite des Keilbeinkörpers. An der so bestimmbaren Stelle der Basis ist auf der linken Bildseite das rechte Foramea opticum als ein kleiner elliptischer heller Fleck erkennbar und liegt im Durchschnittspunkte zweier Linien, von denen die eine durch den vorderen Rand beider Kiefergelenkgruben, die andere parallel der Sagittalebene durch die Mitte des rechten äusseren Schneidezahns geht. Von dem Foramen aus dehnt sich die Ala parva nach lateral und vorn als ein lanzettförmiger Schatten von 1,5 cm Länge, und 0,5 cm grösster Breite aus. Die beiden Hälften des vorderen Keilbeinkörpers, dessen Schatten sich wegen der Neigung der Basis zum Teil mit dem hinteren Körper deckt, lassen noch die Spuren der ursprünglichen Trennung der Ossifikationscentren erkennen (vergl. Fig. 4 und 6). Vom Keilbein sind beim Neugeborenen knorpelig: die Verbindungsstelle der grossen Flügel mit dem hinteren Körper, die unteren Teile der Vereinigungsstelle beider Körper, die oberen Teile der Sattelgrube, des Dorsum ephippii und des Clivus bis zur Synchondrosis sphenobasilaris.

d) Vorderer Teil der Basis. Die vier den Kieferrand nicht überragenden Schneidezahnkronen bilden eine Bogenlinie, welche stärker gekrümmt ist, als der Alveolarteil der Kiefer im Ganzen. Die äusseren Schneidezähne stehen daher etwas weiter nach hinten (vergl. Tafel IX Fig. 1) und gelangen an die mediale Seite der Eckzähne. Die Zwischenkiefernaht ist abgebildet, Eckzahn und Prämolaren kenntlich. Vom ersten Molarzahn ist nichts sichtbar, nur ein kleiner Teil einer Spitze war verknöchert, weniger als in dem zugehörigen Unterkiefer Tafel IV Fig. 3. Dorsal hat der Alveolarteil noch keinen knöchernen Abschluss. Medial von den Zahnanlagen ist das Knochengewebe reichlicher entwickelt. An der rechten Bildseite ragt in diese Gegend hinein eine vorzeitig verknöcherte Spitze der Krone eines Ersatzzahnes des

ersten Prämolaris. Im hinteren Abschnitte des harten Gaumens, soweit derselbe vom Gaumenbein gebildet wird, haben die Knochenbälkchen einen frontalen Verlauf, im vorderen Teile breiten sie sich fächerartig von der medialen Wand der Eckzahnalveole über die Gaumenplatte aus. Der Vomer ist leicht kenntlich, in seinem hinteren Abschnitte das Rostrum sphenoidale. Die laterale Begrenzung der Fissura orbitalis inferior bildet das Jochbein, welches sich nach hinten mit dem Processus zygomaticus des Schläfenbeins, medial mit dem gleichen Fortsatze des Oberkiefers, lateral und oben mit dem Stirnbein und dem grossen Keilbeinflügel verbindet. Der vom Stirnbein gebildete Margo supraorbitalis liegt der vorderen Bildgrenze nahe. In der Mitte ist hier die noch offene Stirnnaht angedeutet, in welcher die beiden Stirnbeinhälften etwas gegen einander verschoben sind. Der am meisten vorspringende Bogen entspricht der oberen Begrenzung der Apertura pyriformis. Thränenbein, Teile der Muscheln und die Lamina papyracea sind verknöchert, aber im Bilde nicht sichtbar, Lamina perpendicularis, Labyrinth, Crista galli und Lamina cribrosa noch knorpelig. Letztere würde sich in Fig. 10 genau mit dem hellen Bezirke im knöchernen Gaumen decken. Unterkiefer vergl. Tafel IV Fig. 3.

e) Ohr. Die Teile des inneren Ohres erreichen während des fötalen Lebens annähernd die Grössenverhältnisse, welche sich beim Erwachsenen finden, doch erleidet das Petrosum im Kindesalter noch mehrfache Veränderungen durch das Wachstum der Schädelbasis, die Erweiterung der benachbarten Gefässe und den weiteren Fortgang der Verdichtung des Knochengewebes. Die Entwicklung eines Processus mastoideus fällt ganz in das Kindesalter. Die Anfänge der Cellulae mastoideae sind in der Figur noch nicht kenntlich. Bei den folgenden Erklärungen werden am besten stets beide Schädelhälften verglichen, da die einzelnen Teile nicht immer beiderseits in gleicher Deutlichkeit abgebildet sind. Der Annulus tympanicus, welcher dem Beschauer am nächsten liegt, wurde bereits unter b erwähnt. Vorn liegt ihm die Gelenkfläche, die Spina angularis und das Foramen ovale nahe. Das Foramen spinosum wird an seiner hinteren Seite noch nicht von Knochengewebe umrandet. Der vom Annulus umschlossene helle Raum ist die beim präparierten Schädel des Neugeborenen mit Luft gefüllte Paukenhöhle. Dieselbe wird überdeckt von dem als Tegmen tympani bezeichneten Teile der vorderen oberen Pyramidenfläche, die unterhalb der Bildebene liegend zu denken ist. Die Gehörknöchelchen sind vollkommen ossifiziert und gleichen denjenigen des Erwachsenen bis auf kaum bemerkbare Grössen- und Formunterschiede. Der Hammer, ventral und lateral gelegen, tritt mit dem Griffende aus der Bildebene hervor bis in das Niveau des eingezogenen Teiles des Trommelfells, Umbo, nahe der Ebene des Annulus. Sein kurzer, lateral gerichteter Fortsatz deckt sich im Bilde mit dem Collum, an diesem eine umschriebene Verstärkung des Schattens hervorrufend. Der lange Fortsatz ist nach vorn der Fissura Glaseri zugekehrt, welche dem mittleren Abschnitte der Strecke entspricht, in der sich Paukenring und Gelenkfläche berühren. Die Lage des Hammers zur Projektionsebene ruft eine scheinbare Verkürzung des Collum hervor und lässt den Processus brevis dem Caput näher gelegen erscheinen als den Processus Folii, während es sich in Wirklichkeit umgekehrt verhält. Das Hammer-Ambossgelenk, Corpus, kurzer und langer Fortsatz des Amboss sind kenntlich. Caput mallei und Corpus incudis werden, wie die Schattierung zeigt, von dem unteren Rande der Schläfenbeinschuppe bedeckt. Das untere Ende des langen Ambossfortsatzes wird in der Figur vollkommen verdeckt durch die knöcherne Wandung des Canalis Fallopii, dessen horizontal verlaufender, unterhalb der Bildebene liegender Teil vom Meatus auditorius internus an zwischen dem Bilde der Schnecke und der Fenestra rotunda hindurch, dann nach lateral und hinten umbiegend bis über das ampullare Ende des äusseren halbzirkelförmigen Kanals hinaus verfolgt werden kann, wo er sich nach unten wendet, in der Figur also dem Beschauer nähert. Auf dieser letzten Strecke muss der Kanal auf dem Bilde im Querschnitt erscheinen und ist in dieser Weise besonders in der rechten Hälfte des Bildes als ein helles Pünktchen kenntlich, welches in einer Entfernung von 2 mm medial vom hinteren Ende des kurzen Ambossfortsatzes liegt. Der Steighügel wird teils ebenfalls durch den Canalis Fallopii, teils durch das Promontorium verdeckt und ist daher nicht

sichtbar. In der Figur würde er der Bildebene annähernd parallel liegen, das Caput dem Beschauer etwas näher als die Basis und letztere gleichzeitig nach medial-hinten gekehrt. Der von der Paukenhöhle parallel der lateralen Fläche der Pyramide in der Richtung nach medial und vorn ausgehende Canalis musculo-tubarius ist auf der linken Bildseite deutlicher (vergl. auch Textfigur 17). Er wird durch ein nach hinten in den Processus cochleariformis sich fortsetzendes und in diesem oberhalb und etwas nach vorn von der Fenestra ovalis endigendes Knochenblättchen in den oberen und zugleich etwas lateral gelegenen Semicanalis tensoris tympani und in den unteren Semicanalis tubae Eustachii geteilt.

Von den drei halbzirkelförmigen Kanälen ist der äussere, welcher in der Horizontalebene liegt, in seinem ganzen Verlaufe zu übersehen, das ampullare Ende befindet sich vorn.

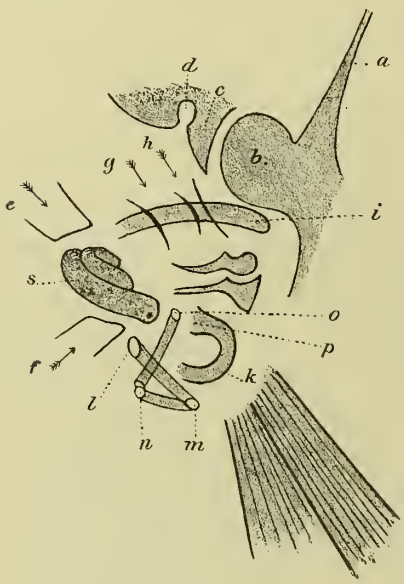

Fig. 17
zu Tafel VIII Fig. 10. Linkes Ohr von der Basis aus gesehen. *a* Jochfortsatz des Schläfenbein, *b* Gelenkfläche, *c* Spina angularis, *d* Foramen ovale, *e* Canalis caroticus, *f* Meatus auditorius internus, *g* Pars ossea tubae Eustachii, *h* Semicanalis tensoris tympani, *i* Annulus tympanicus (vordere Hälfte), *k* Canalis semicircularis externus, *l-m* untere Hälfte des Canalis semic. posterior, *m-n* obere Hälfte desselben, *n* gemeinsame Strecke des oberen und des hinteren Bogenganges, *n-o* Canalis semic. superior, *o*, *l*, *p* ampullare Enden der Bogengänge, *s* Schnecke.

Der hintere, längste Bogengang liegt in einer der oberen Pyramidenkante parallelen Ebene; sein ampullares Ende befindet sich nahe der Wand des inneren Gehörganges, mündet unten und hinten in das Vestibulum und ist in der Figur im Querschnitt als eine helle Ellipse kenntlich, deren grösserer Durchmesser parallel der Längenausdehnung des Felsenbeins gerichtet ist. Von der Ampulle aus wendet sich dieser halbzirkelförmige Kanal zunächst etwas nach unten, dann in der bezeichneten Ebene fast horizontal nach hinten und lateral, hierauf nach oben und ist in diesem Abschnitte im Röntgenbilde wieder als Querschnitt sichtbar. Die obere horizontale Strecke, welche kürzer ist als die gleichgerichtete untere, ist in der Figur vom Beschauer weiter entfernt und unter der Bildebene verlaufend zu denken. An ihrem abwärts gekehrten Ende verbindet sich diese Strecke mit dem hinteren Schenkel des oberen Bogenganges zu einem gemeinsamen Kanal, der in den hinteren oberen Teil des Vestibulum übergeht. Diese Einmündungsstelle liegt oberhalb der Ampulle des hinteren Kanals, aber gleichzeitig weiter lateral und etwas dorsal. In der Figur erscheinen die Querschnitte dieser beiden halbzirkelförmigen Kanäle an einer Stelle, wo sie noch nicht vollkommen vereinigt sind, sondern wie in Fig. 17 getrennte, jedoch dicht neben einander liegende helle Flächen darstellen, von denen die mediale dem oberen Bogengange angehört. Der letztere, bis zum Jugum petrosum emporsteigende Kanal ist vom Beschauer in Fig. 10 am weitesten entfernt und daher am wenigsten deutlich. Sein hinteres Ende ist, wie angegeben, mit dem Canalis semicircularis posterior vereinigt, das vordere, ampullare, mündet oberhalb der Fenestra ovalis und oberhalb, aber zugleich etwas medial von der Ampulle des äusseren Bogenganges, wo es im Bilde nahe der Wand des Canalis Fallopii sichtbar ist. Die Ebene des Canalis sem. superior steht annähernd senkrecht zur oberen Pyramidenkante, deren Verlauf in der Figur einer Linie entspricht, welche von der am meisten lateral gelegenen Stelle der verknöcherten Pars mastoidea nach der Mitte der Synchondrosis sphenobasilaris gezogen wird. Der horizontale Teil des Canalis caroticus, dessen senkrechter Abschnitt unterhalb der Schnecke liegt, sowie der Meatus auditorius internus werden mit Hülfe von Fig. 17 bestimmbar sein. Aus dem etwas verjüngten lateralen Ende des inneren Gehörganges setzt sich, wie bereits angeführt, der Canalis Fallopii zunächst in der Richtung zum Hiatus spurius fort. Lateral von dem Ende des Meatus findet sich in Fig. 10 ein heller Kreis von ca. 1,5 mm Durchmesser, der in erster Linie der Fenestra rotunda entspricht. Der lateral

diesen Kreis umrandende dunkle Bogen entspricht dem Promontorium. Oberhalb desselben, also in der Figur vom Beschauer weiter entfernt, liegt die Fenestra ovalis, deren Bild sich bei der Lage des Präparates grössten Teils mit der Fenestra rotunda deckt. Es ist so die Stelle ungefähr kenntlich, in welche hinein sich der nicht sichtbare Steigbügel vom Beschauer aus jenseits des Promontorium versenkt. Die hintere Hälfte des Annulus tympanicus, welche aus der Bildebene am meisten hervorragen würde, ist durch das dunkle Felsenbein gänzlich verdeckt. Die Ausdehnung der Paukenhöhle nach hinten lässt sich jedoch aus der Lage der Fenestra rotunda annähernd ableiten. Die erste Halbwindung der Schnecke kehrt ihre Convexität dem Beschauer zu. Die übrigen Windungen werden sich nur schwer isolieren lassen. Die Cupula ist nach lateral-vorn und zugleich etwas abwärts gerichtet. Die Lage der Verbindungsstelle des noch knorpeligen Processus styloides mit dem Felsenbein entspricht in der Figur ungefähr der helleren vom Canalis semicircularis externus umschlossenen Kreisfläche. Im übrigen vergl. pag. 22 ff., Tafel IX Fig. 4 und 6 und die Textfiguren 8, 12, 17 und 19.

Tafel IX.

Fig. 1—6. Abstand des Fokus 50 cm. Reproduktionen in natürlicher Grösse und nach den Originalplatten.

Fig. 1. Schädel eines 8 Monate alten Kindes, bei welchem die mittleren Schneidezähne des Unterkiefers eben das Zahnfleisch durchbrochen haben. Gesicht auf der Platte, die rechte Bildseite entspricht somit der linken Seite des Schädels. Von der Stirnnaht ist nur noch das obere, in die grosse Fontanelle übergehende Drittel offen. Die Tubera frontalia kennzeichnen sich durch die von ihnen nach allen Seiten ausstrahlenden Knochenbälkchen als die ursprünglichen Ossifikationscentren. Die Nasalia erscheinen, da der Schädel mit der Spina nasalis anterior und dem Kinn auf der Platte ruhte, sehr verkürzt und fast im Querschnitt als Begrenzung des obersten Teiles der Nasenöffnung. Oberhalb ihrer Mitte die verknöcherte Crista galli. In den Augenhöhlen ist oben die Pars orbitalis des Stirnbeins, der kleine Keilbeinflügel und in dessen medialem Teile das Foramen opticum sichtbar, ferner die Fissura orbitalis superior und ein kleiner Teil der Fissura orbitalis inferior, zwischen beiden die orbitale Fläche der Ala magna. Am lateralen Orbitalrande ist der Processus jugalis des Stirnbeins, darunter der Processus fronto-sphenoidalis des Jochbeins kenntlich. Der untere Teil dieses Knochens wird von dem verwaschenen Schatten des Felsenbeins und des Labyrinths verdeckt. Im unteren Rande der Augenhöhle das Foramen infraorbitale. Aus dessen Umgebung steigt nach medial oben der Processus frontalis des Oberkiefers empor als laterale knöcherne Begrenzung der Nasenöffnung. In letzterer sind mittlere und untere Muschel im Querschnitt als medial konvexe kleine Bogen erkennbar, ferner Spina nasalis anterior und Vomer. Unterhalb der Nasenöffnung die vier noch nicht durchgebrochenen Schneidezähne der Zwischenkiefer. Die Stellung der Kronen entspricht Tafel VIII Fig. 10. Lateral vom äusseren Schneidezahn der spitze Eckzahn, hinter demselben liegen die drei verknöcherten Backenzähne in einer zur Bildebene senkrechten Reihe angeordnet und sind infolgedessen nicht einzeln unterscheidbar. Fig. 2 zeigt die seitliche Ansicht. Lateral von diesen der undeutliche Schatten des inneren Ohres, welches von der Platte zu weit, ca. 6 cm, entfernt war. Der Oberkiefer hat im wesentlichen auch hier den embryonalen Typus und die Zahnsäckchen reichen nach oben fast bis zum knöchernen Boden der Orbita. Das Antrum Highmori ist weiter als beim Neugeborenen, überschreitet aber lateral nicht den Canalis infraorbitalis. Beide Unterkieferhälften sind vollkommen miteinander verwachsen, die Vereinigungsstelle ist jedoch noch kenntlich. Im oberen Teile der letzteren und zwischen den mittleren Schneidezähnen erscheint das Schattenbild des Knochens etwas dichter: Spina mentalis interna. An den mittleren Schneidezähnen des Unterkiefers, welche das Zahnfleisch eben durchbrochen haben, sind Hals und Wurzel kenntlich. Letztere stellt in diesem Entwicklungstadium eine weite, unten offene Röhre dar, deren Inneres von der Pulpa erfüllt ist. Die seitlichen,

wenn auch weniger entwickelten Schneidezähne verhalten sich ähnlich. Lateral von ihnen in ihren Zahnsäckchen die Eckzähne und 3 Backenzähne, deren Schatten sich berühren oder etwas decken. Prämolaren und erster Molarzahn sind vor dem Durchbruch wie in Tafel IV Fig. 3 mit den Kauflächen medial geneigt. In der Mundöffnung ist ein Teil der unteren Fläche der Pars basilaris und die vordere Begrenzung des Foramen occipitale sichtbar, so dass der oberhalb der unteren Schneidezähne liegende Bogen als nach hinten konkav aufzufassen ist; seitlich in Berührung mit der Pars basilaris die Partes laterales, welche unterhalb der oberen Backenzähne abgebildet sind. Zwischen Schuppe und Seitenteilen hatte im Präparate die knöcherne Vereinigung begonnen, die Pars basilaris war noch selbständig, auch die Synchondrosis spheno-basilaris erhalten. Von der Fissura orbitalis superior aus setzt sich nach lateral und oben ein bogenförmiger Schatten fort, welcher dem Boden der vorderen Schädelgrube entspricht. In dem nach oben offenen Winkel, welchen dieser Schatten mit dem Orbitalrande einschliesst, liegt auf der rechten Bildseite ein schwach angedeuteter heller Streifen von etwa 1 cm Länge, welcher der pag. 27 erwähnten, einer geschlossenen Naht ähnlichen Furche entspricht. In Tafel VIII Fig. 10 waren die Ränder dieser Furche etwas verdickt und erscheinen im Bilde, da sie sich in der Ansicht von unten decken, als dunkle Linie, welche am deutlichsten auf der linken Bildseite vom lateralen Teil des Augenhöhlenrandes zur Schläfenfontanelle hinzieht.

Fig. 2. Derselbe Schädel wie Fig. 1, Jochbein, Ober- und Unterkiefer der linken Seite ruhen auf der Platte. Die drei unteren Backenzähne sind an ihren Kronen leicht erkennbar. In der Umgebung der beiden hinteren erscheinen die Zahnsäckchen als heller Hof. Von dem Molarzahn sind die seitlichen Flächen der Krone noch nicht verknöchert. Dicht oberhalb der Begrenzung seines Zahnsäckchens zieht der linke Jochbogen vorüber und verdeckt etwas den Schatten des oberen Molarzahns. Von diesem sind drei Zacken sichtbar, deren hinterste etwas höher liegt und kleiner ist als die übrigen. Lateral und nach hinten von diesem Zahne besitzt der Oberkiefer, ebenso wie in Tafel VIII Fig. 10, noch keine knöcherne Wand. In dem von hier bis zur lateralen Lamelle der Flügelfortsätze reichenden Bindegewebe liegen die häutigen Anlagen der übrigen Molaren. Oberhalb des Oberkiefereckzahns ist das im Präparate medial vom Milchzahn gelegene Säckchen des Ersatzzahns abgebildet als eine Ellipse, deren kleiner horizontaler Durchmesser ca. 5 mm beträgt. Im unteren Teil dieses Säckchens liegt ein schmaler, nach unten konvexer, bogenförmiger Schatten, welcher von der schon ossifizierten Krone herrührt.

Fig. 3. Schädel eines 9 Monate alten Embryo, Weichteile entfernt. Unterkiefer und Spina nasalis anterior auf der Platte. Die knöcherne Verwachsung beider Unterkieferhälften hat begonnen, beschränkt sich aber auf den oberen Teil der Scheidewand der mittleren Alveolen Die Kronen der Schneidezähne sind zum grössten Teile ossifiziert. Sie stehen im Unterkiefer nach medial-oben gerichtet und besonders die beiden mittleren mit der vorderen Fläche so nach der medialen Seite gedreht, dass die Kronen im Bilde annähernd in seitlicher Ansicht erscheinen. Bei jüngeren Embryonen ist dieses Verhalten weniger deutlich, und gegen Ende des fötalen Lebens nähert sich die Stellung derjenigen beim Erwachsenen; erreicht wird diese Stellung aber erst, wenn sich die Zähne zum Durchbruche anschicken (vergl. Textfigur 18, Tafel IV Fig. 3 und Tafel IX Fig. 1). Die Aussenfläche der Eckzähne ist schon beim Embryo, wie auch später, nach der lateralen Seite gekehrt, daher erscheinen auch sie in der vorliegenden Figur nicht von der Fläche gesehen, sondern als schmale Spitzen und entsprechen im Bilde von der Mitte aus gerechnet der dritten, etwas niedrigeren und schmäleren Spitze. Seitlich davon sind im Unterkiefer noch die beiden Prämolaren an ihren mehrzackigen, auch hier etwas medial gerichteten Kronen kenntlich.

Im Oberkiefer sind die mittleren Schneidezähne etwa 1 mm voneinander entfernt und im Bilde durch einen hellen Zwischenraum von entsprechender Breite getrennt. Die Kronen jener beiden Zähne sind um diese Zeit 5 mm breit und haben eine wohl ausgebildete charakte-

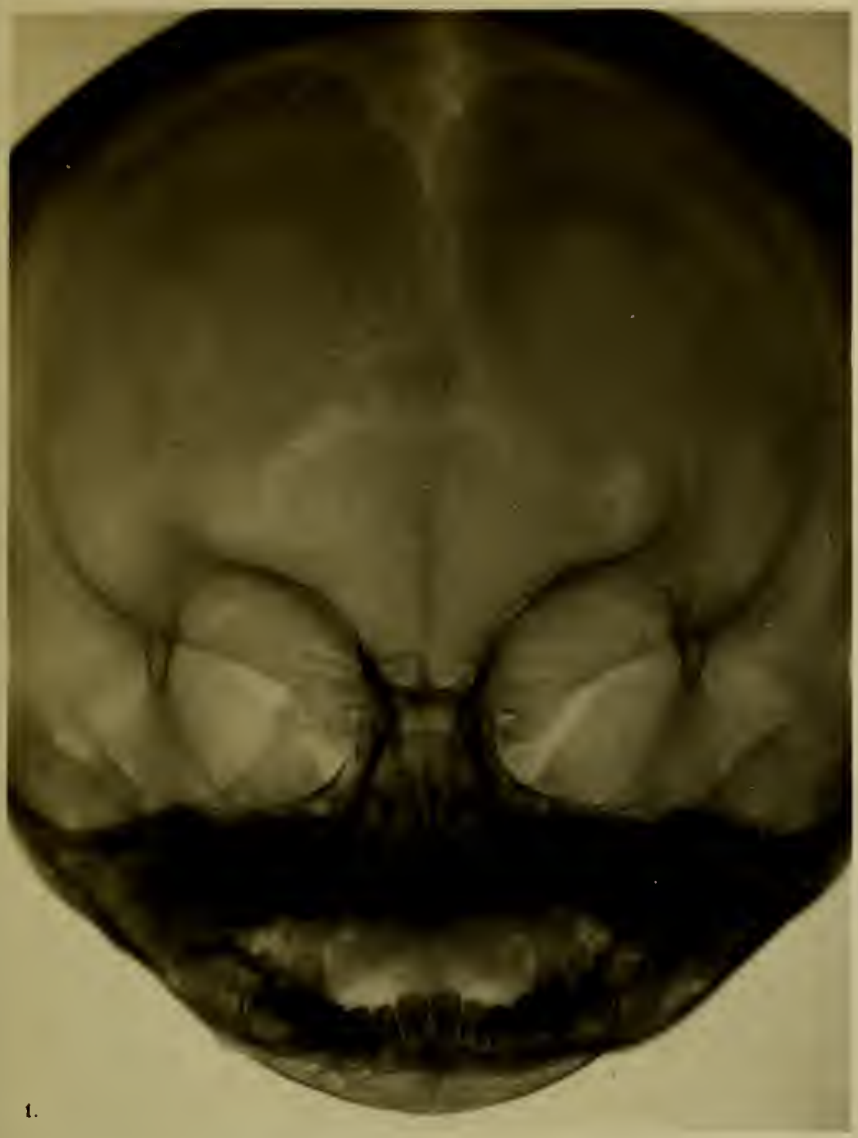

1.

5.

2.

6.

4.

3.

Neue Photogr. Gesellsch. Berlin-Steglitz.

Verlag von Lucas Gräfe & Sillem in Hamburg.

ristische Form, ähnlich wie in Fig. 1 dieser Tafel, wenn auch die Verknöcherung den Halsteil noch nicht erreicht hat. Sie sind aber in Fig. 3 etwas schwieriger zu erkennen, weil ihre laterale Hälfte von dem, mehr als in Tafel VIII Fig. 10, nach medial und hinten gerückten 2. Schneidezahn und dessen Zahnsäckchen gedeckt wird. Der Lage des letztgenannten Zahnes entsprechend dehnt sich auch dessen Alveole medial aus und ihre Grenze entspricht hier dem dunkeln bogenförmigen Strich, welcher, wie in Fig. 18a, die mittleren Schneidezähne von lateral-oben bis zur Mitte der unteren Kante der Kronen durchkreuzt. Medial von dieser Grenzlinie liegt hinter der Alveole des mittleren Schneidezahns Knochengewebe, daher erscheint diese Gegend dunkler als die lateral von jener Linie befindliche, in welcher hinter der Alveole des 1. Schneidezahns diejenige des 2. zur Abbildung gelangt, also Knochengewebe fehlt. Die Zahnkronen selbst besitzen zu jener Zeit noch wenig Zahnbein und Schmelz.

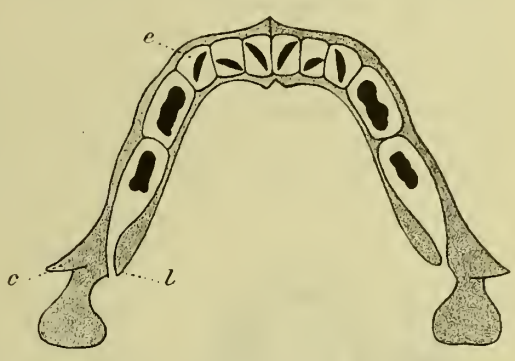

Fig. 18.
Unterkiefer eines Embryo von 9 Monaten, zu Taf. IX Fig. 3. Ansicht von oben zur Veranschaulichung der Stellung der Zähne, die konvexen Seiten sind später nach aussen, parallel dem Kieferbogen, gerichtet. *e* Eckzahn, *l* Lingula, *c* Processus coronoideus.

Die sehr niedrigen Oberkiefer und ein Teil der Orbitae werden von dem Schatten der Schädelbasis und des inneren Ohres verdeckt. Unterhalb der Pars orbitalis des Stirnbeins ist die noch relativ breite Fissura orbitalis superior kenntlich, in welche das Bild des Canalis semicircularis anterior hineinragt. Der mediale Schenkel dieses Bogens liegt weiter zurück, wie auch aus der Lage des Felsenbeins im Präparate ableitbar ist, der laterale, vordere Schenkel erweitert sich zur Ampulle. Der kleine Keilbeinflügel liegt, wie stets beim Embryo, weiter medial als in Fig. 1, er entspricht dem dunkleren Schatten im inneren oberen Winkel der Orbita. In der Nasenhöhle ist die etwas gebogene Scheidewand und die untere Muschel, letztere im Querschnitt als kleiner medial konvexer Bogen, abgebildet. Die mittlere Muschel liegt mit ihrem unteren Rande etwa 2 mm oberhalb der Ansatzstelle der unteren und lässt sich wohl auf der rechten Bildseite eben erkennen.

Fig. 4. Vergl. Fig. 5 und 6 dieser Tafel sowie die Textfigur 19 und 20. Halbierter Kopf eines Embryo aus der 23. Woche von 17 cm Scheitel-Steisslänge und 31 cm Gesamtlänge. Linke Kopfhälfte mit der Schnittfläche auf der Platte, Gehirn entfernt. Vom knöchernen Labyrinth ist hier deutlich abgebildet der obere vertikale oder vordere Bogen, Canalis semicircularis anterior, dessen Ebene annähernd senkrecht zur Felsenbeinpyramide verläuft und dessen oberster Teil dem Jugum petrosum der oberen Pyramidenkante entspricht, ferner der untere vertikale oder hintere Bogen, dessen Lumen enger ist als das des vorigen, und der, obwohl der längste der drei Bogengänge, hier verkürzt abgebildet ist, weil er in einer der hinteren Pyramidenfläche parallelen Ebene liegt und seine konvexe Seite nach hinten-lateral kehrt, endlich die gemeinsame Strecke dieser beiden Bogen, welche in den hinteren oberen Teil des Vestibulum übergeht. Die Ampulle des vorderen Bogens, auf dem Bilde in der Verbreiterung des Schattens wiedergegeben, mündet von oben in den Vorhof, die des hinteren Bogenganges, welche von der unteren und hinteren Seite eintritt, ist im Bilde nicht sichtbar. Textfigur 19 stellt die Bogengänge von der medialen Seite gesehen und der Figur 4 entsprechend dar. Der äussere Bogengang, welcher senkrecht zur Bildebene und unterhalb derselben verläuft, erscheint im Röntgenbilde im Querschnitt an den beiden Stellen, wo er in das Vestibulum übergeht. Der von dem hinteren halbzirkelförmigen Kanal umschlossene Teil der Pyramide, Fig. 19 *f*, ist in Fig. 4 in der unteren Hälfte von Spongiosa ausgefüllt.

Fig. 18a
zu Tafel IX Fig. 3. Stellung der Schneidezähne im Oberkiefer (schematisch). *1*, *1* mittlere, *2*, *2* seitliche Schneidezähne.

Auch dorsal von diesem Kanal zeigt sich die Pyramide verknöchert. Vestibulum und Cochlea sind wegen der Lage der Pyramide nicht genügend zu isolieren. Der grosse viereckige Kern des hinteren Keilbeinkörpers lässt noch den hinteren und oberen Teil des Sattels knorpelig. Er ist an seiner vorderen Fläche abgeschrägt entsprechend der Richtung der Ebene, in welcher sich später beide Keilbeinkörper aneinanderlegen. Unterhalb des hinteren Körpers decken sich in einem horizontalen Streifen die Schatten der Gelenkgrube an der Schläfenbeinschuppe, des Processus zygomaticus der letzteren und der Schatten des horizontalen Teils der Ala temporalis sphen. Nach vorn teilt sich dieser Schatten in einen dichteren, nach oben umbiegenden, orbitale und temporale Fläche der Ala magna, und in einen unteren schwächeren der in der Richtung zu den Zahnanlagen des Oberkiefers hinzieht. Dieser entspricht dem Jochbein, von welchem nach oben in der Mitte der Tiefenausdehnung der Orbita sich verjüngend der Processus fronto-sphenoidalis ausgeht. Vom vorderen oberen Winkel der Orbita kommt ihm ein schwach angedeuteter Schatten in nach vorn konkavem Bogen entgegen: oberer äusserer Orbitalrand und Processus iugalis des Stirnbeins.

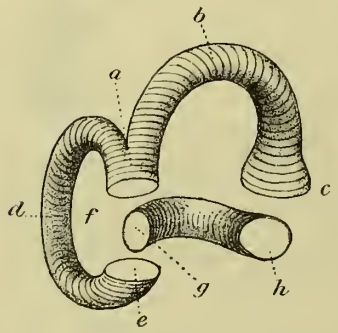

Fig. 19
zu Tafel IX Fig. 4. Die halbzirkelförmigen Kanäle des linken Ohres von innen gesehen. *b* Canalis sem. superior, *d* Can. posterior, *a* gemeinsame Strecke beider, *c*, *e* ampullare Enden, *g-h* Canalis sem. externus, *h* dessen Ampulle.

Fig. 5. Vergl. Textfigur 20. Derselbe halbe Kopf wie Fig. 4 nach Entfernung von Stirnbein, Scheitelbein, Schläfenbein, Jochbein und Unterkiefer. Mediale Fläche auf der Platte. Innerhalb des Schattens des kleinen Keilbeinflügels ist das Foramen opticum sichtbar, welches bei Embryonen meist etwas abwärts gerichtet ist; nach hinten reicht der Knochenkern bis in die Gegend des Processus clinoid. ant. Etwas unterhalb der Ala parva, zum Teil auch von dieser verdeckt, und ventral vom hinteren Keilbeinkörper liegt der Ossifikationsherd des vorderen Körpers. Vom hinteren lateralen Teile der Pars orbitalis des Stirnbeins blieb ein kleines Plättchen im Präparate zurück, von diesem rührt der scharfe, annähernd horizontale, hinter der knorpeligen Crista galli gelegene Schatten her. Im übrigen wie Textfigur 20.

Fig. 6. Das bei Fig. 5 entfernte Schläfenbein mit Unterkiefer und Jochbein. Mediale Seite auf der Platte, so dass auf dieser sowohl die Spitze der Pyramide als auch der obere Rand der Schläfenbeinschuppe aufliegen. Von der Projektionsebene am meisten entfernt sind bei dieser Anordnung die untere Kante der Schläfenbeinschuppe und der hintere Abschnitt des Paukenringes. Die Länge der Pyramide bewirkt, dass das Präparat in dieser Lage etwas gedreht und die untere Pyramidenfläche von der lateralen Seite sichtbar wird. Das Höhertreten der Paukenhöhle ermöglicht dabei eine Darstellung der Gehörknöchelchen, die in Fig. 4 durch das innere Ohr vollkommen verdeckt werden. Statt durch Drehung des Präparates lässt sich dieses auch durch Verschieben der Röhre bewirken. Da die Länge der Pyramide um die halbe Breite der Pars basilaris hinter der Ausdehnung der halben Schädelbasis in Fig. 4 zurücksteht, so liegt in Fig. 6 die Gelenkgrube der Platte näher. Der distale Teil des Unterkiefers ist daher hier etwas abduziert und lässt die Schneidezähne, welche noch nicht die ausgesprochene Stellung der Fig 18 besitzen, statt wie in Fig. 4 von der Seite, mehr von der Fläche sichtbar werden. Sie stellen daher nicht wie dort Spitzen, sondern strichförmige Schatten dar, die der Längsausdehnung der oberen, am stärksten verknöcherten Kante der Krone entsprechen. Eckzahn und erster Prämolaris sind in geringerem Grade ossifiziert und daher im Bilde kaum angedeutet. In der Gegend des Kieferwinkels erscheint das Knochengewebe relativ stark entwickelt. Etwas oberhalb zieht der sich proximal verbreiternde, im Bilde fast wie ein selbständiger Skeletteil erscheinende Processus articularis zur Gelenkpfanne hin, weiter nach vorn der Processus coronoides, ebenfalls scheinbar gesondert. Die beiden letztgenannten Teile sind jedoch von ihrer Entstehung an fest mit dem Dentale durch dünnere, im Bilde nicht hervortretende Knochenteile verbunden. Von der

deutlich erkennbaren Gelenkfläche des Schläfenbeins geht nach vorn der Jochbogen aus, der in dem breiten, fast vertikalen Schatten des Jochbeins endigt. Nach hinten schliesst sich an den äusseren Rand der Gelenkgrube die untere Kante der Schuppe, welche bei seitlicher Ansicht die oberen Teile der Gehörknöchelchen wie in Textfigur 8 decken würde. Vom Amboss ist der kurze und der lange Fortsatz, vom Hammer der Kopf und der zum Unterkiefer hin gerichtete lange Fortsatz kenntlich. Der Steigbügel wird durch die Schnecke verdeckt. Auf eine Besprechung des inneren Ohres einzugehen erscheint in Hinblick auf Tafel VIII Fig. 10 und Tafel IX Fig. 4 nicht geboten.

Tafel X.

Fig. 1—3. Keilbein eines neugeborenen Dachses (Meles taxus), natürliche Grösse.

Fig. 1. Vorderes Keilbein mit Ala orbitalis.

Fig 2. Hinteres Keilbein mit Ala temporalis.

Fig. 3. Beide Keilbeinkörper durch eine circa 1 mm breite Synchondrose vereinigt. Das Keilbein des neugeborenen Menschen erinnert durch seine im Vergleich zur frontalen noch ziemlich bedeutende sagittale Ausdehnung an die ähnlichen Verhältnisse bei den übrigen Säugern (vergl. pag. 22).

Fig. 4—6. Zwischenkiefer desselben Tieres. Beiderseits drei Schneidezähne. Die vier mittleren derselben sind so weit entwickelt, dass sie mit ihren dreizackigen Schneiden den Knochenrand etwas überragen.

Fig. 4. Beide Zwischenkiefer von vorn gesehen. Die aufwärts gerichteten starken Fortsätze umgrenzen die Apertura pyriformis.

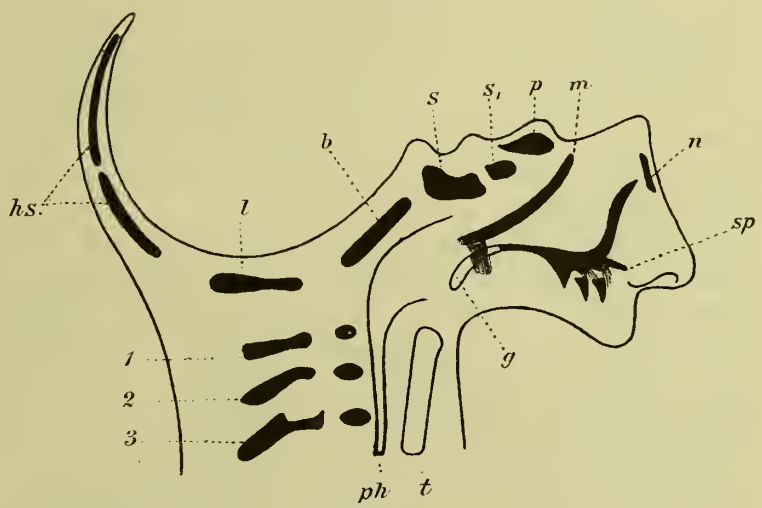

Fig. 20

zu Tafel IX Fig. 5. Linke Kopfhälfte eines Embryo von 33 cm Länge nach Entfernung des Stirnbeins, Seitenwandbeins, Jochbeins, des gesamten Schläfenbeins und des Unterkiefers. Schnittfläche auf der Platte. *hs* Hinterhauptsschuppe, unten der primordiale Teil, *l* Pars lateralis, *b* Pars basilaris, *s* Knochenkern im hinteren Keilbeinkörper, s_1 Kern im vorderen Keilbeinkörper, *p* kleiner Keilbeinflügel, *m* grosser Keilbeinflügel, *n* Nasenbein, *sp* Spina nasalis anterior, oberhalb derselben der Proc. frontalis des Oberkiefers und rückwärts die Gaumenplatte, *g* weicher Gaumen, dessen Schatten gekreuzt wird von den mit *m* zusammenhängenden Flügelfortsätzen, *t* Trachea, *ph* Oesophagus, *1*, *2*, *3* Halswirbelbogen.

Fig. 5. Linker Zwischenkiefer von der lateralen Seite gesehen. Der obere, nasale Fortsatz besitzt eine rauhe, lateral und etwas nach hinten gerichtete Fläche, an welche sich von aussen der Oberkiefer anlegt. Der Zwischenkiefer reicht daher an der Innenfläche der Nasenwand weiter nach hinten als an der äusseren Fläche. Bei den meisten Säugern ist der Nasenfortsatz des Praemaxillare ein breiter flacher Knochen, welcher sich in einer langen Naht mit dem Nasenbein vereinigt.

Fig. 6. Rechter Zwischenkiefer von unten gesehen. Bei Tieren ist der Zwischenkiefer in ausgedehnterem Mafse an der Bildung des harten Gaumens beteiligt als beim Menschen. Ein zuweilen sehr ansehnlicher hinterer Fortsatz, der auch in Fig. 5 abgebildet ist, stellt denjenigen Bestandteil des Zwischenkiefers dar, welcher im eigentlichen Sinne ein Belegknochen der Nasenscheidewand ist, während die übrigen Teile des Praemaxillare schon auf Bestandteile der lateralen Stirnfortsätze übergreifen oder diesen ausschliesslich angehören. Oberhalb jenes Fortsatzes des Zwischenkiefers bildet der Vomer den Belegknochen der Nasenscheidewand. Das

bei Tieren zuweilen sehr grosse, aber durch häutige Teile verschlossene Foramen incisivum wird medial, vorn und seitlich von Bestandteilen des Zwischenkiefers, hinten dagegen von dem Processus horizontalis des Oberkiefers umgrenzt. Beim Menschen besteht der Rest dieses Foramen in einem einheitlichen, medial gelegenen, blind endigenden Grübchen, da der mittlere, nach hinten gerichtete Fortsatz beider Zwischenkiefer, welcher rechtes und linkes Foramen trennt, nicht zur Entwicklung gelangt.

Fig. 7. Kopf eines menschlichen Embryo vom Anfang des 7. Monats. Natürliche Grösse. Links sind an der Aussenfläche Reste der Zwischenkiefer-Oberkiefernaht erhalten geblieben. Dieselben stellen seichte Furchen dar, von denen die obere parallel der Begrenzung der Apertura pyriformis gerichtet ist und unten etwas medial einbiegt. Die Zwischenkiefernaht auf der Gaumenplatte setzt sich lateral in eine Furche fort, welche über die knöcherne Scheidewand der Alveole des linken Eckzahns und des äusseren Schneidezahns bis auf die vordere Kieferfläche verfolgt werden kann und hier medial umbiegend sehr bald unkenntlich wird. Deutlicher ist der gleiche Befund bei Fig. 10. Der Bezirk, in welchem Reste der Naht nicht erhalten sind, entspricht der Stelle, wo im Beginne des 3. Monats die Verwachsung von Oberkiefer und Praemaxillare den Anfang nimmt. *n* Nasenbein, *m* Unterkiefer, *z* Jochbein, *ci* Canalis infraorbitalis, dessen von der lateralen Seite her erfolgende Überwölbung durch Knochengewebe noch nicht ganz vollständig ist (vergl. Fig. 8 und 9). Die letzten deutlichen Reste der Zwischenkiefernaht verschwinden an der Aussenseite des Gesichtes meist während des 5. Fötalmonats.

Fig. 8. Kopf eines Embryo aus der Mitte des 4. Monats, vergrössert 3 : 1. Die Vereinigungsstelle des Zwischenkiefers mit dem Oberkiefer ist zwischen *p* Processus nasalis des Praemaxillare und *f* Processus frontalis des Oberkiefers noch kenntlich, eine offene Naht aber besteht nicht mehr. Am Canalis infraorbitalis, *ci*, hat die Überwachsung durch Knochengewebe von der lateralen Seite her begonnen; *c* Alveole des Eckzahns, laterale Wand noch nicht verknöchert; übrige Bezeichnungen wie Fig. 7. Der Nasenfortsatz des Zwischenkiefers scheint beim Menschen regelmässig, wie bei den übrigen Säugern, bis zum Nasenbein zu reichen. Einige feine Knochenkanäle der äusseren Nasenwand liegen bei den meisten Säugetieren noch im Bereiche des Zwischenkiefers wie bei Fig. 4 und 5, scheinen aber bei Primaten, wie Fig. 10 und ähnliche Befunde bei menschlichen Embryonen und Neugeborenen erkennen lassen, schon dem Processus frontalis des Oberkiefers anzugehören.

Fig. 9. Beide Ober- und Zwischenkiefer eines menschlichen Embryo aus der 11. Woche. Vergrössert 5 : 1, Ansicht von vorn. Die knorpeligen Teile der Nase sind punktiert. Die Naht zwischen *p* und *f* ist noch nicht geschlossen. Der Canalis infraorbitalis erscheint wie eine Incisur. Bezeichnungen wie Fig. 7 und 8. Das Nasenbein, welches in der 10. Woche ossifiziert, ist im 3. Monat schmal und verbreitert sich im Anfang des 4. Monats zuerst in seinem oberen Teile. Eine Entwicklung des Praemaxillare aus mehr als je einem Ossifikationscentrum konnte ich bisher weder bei menschlichen noch bei Tierembryonen beobachten.

Fig. 10. Schädel eines jungen Schimpansen mit teilweise erhaltener Zwischenkiefernaht ähnlich Fig. 7. Bei niederen Säugetieren bleibt die entsprechende Naht in ihrer ganzen Ausdehnung und damit die Selbständigkeit des Zwischenkiefers erhalten, doch können bei alten Tieren auch die Nähte der Gesichtsknochen vollständiger verschwinden, als dies beim Menschen im höheren Alter der Fall ist. Der untere Nahtrest lässt sich über den Kieferrand hinweg kontinuierlich bis zum Übergang in die Zwischenkiefernaht des Gaumens verfolgen. Das Foramen incisivum ist wie beim Menschen auf eine median gelegene, blind endigende Grube zurückgebildet. In die weite Lücke zwischen Eckzahn und äusserem Schneidezahn legt sich der untere Eckzahn. Die lateralen oberen Schneidezähne sind wie beim Menschen kleiner als die medialen. Der laterale Teil des Praemaxilare scheint bei den Primaten eine Rückbildung erfahren zu haben. Andere Säuger besitzen drei Schneidezähne in jedem Zwischenkiefer, niedere Wirbeltiere eine weit grössere Anzahl.

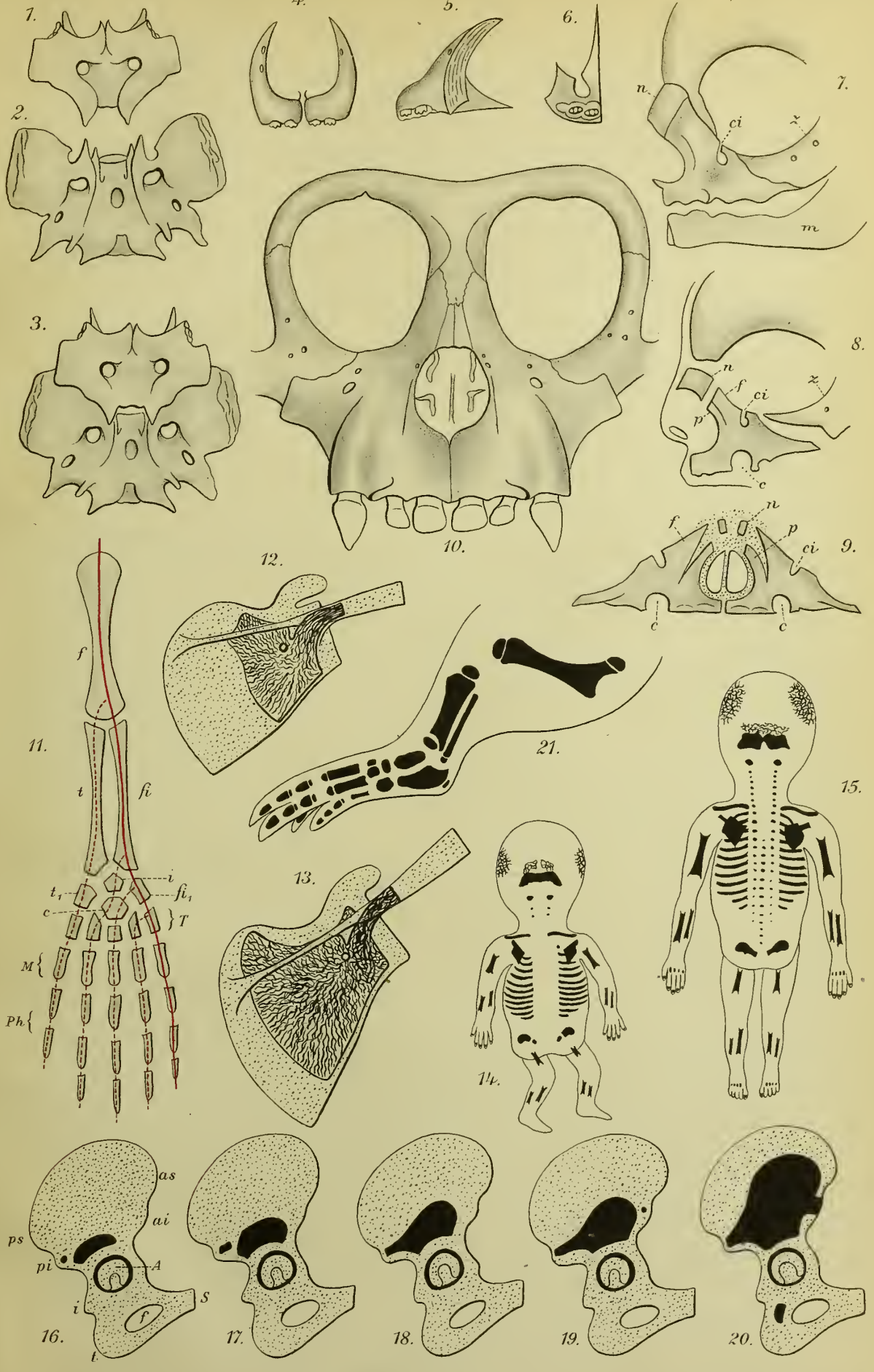

Lith. Anst. Julius Klinkhardt, Leipzig. Verlag von Lucas Gräfe & Sillem in Hamburg

Der vorliegende Schimpansenschädel zeigte ausserdem, wie es noch bei den Anthropoiden der Regel entspricht, ein Verhalten der Ala temporalis sphen. wie bei niederen Säugetieren, wo dieser Knochen das Scheitelbein nicht erreicht, sondern Schläfenbeinschuppe und Stirnbein in Verbindung treten. Beim Menschen ist ein ähnlicher Befund sehr selten.

Fig. 11. Schema einer fünfstrahligen Extremität. *f* Humerus, Femur, *t* Radius, Tibia, *fi* Ulna, Fibula, t_1 Radiale, Tibiale, *i* Intermedium, fi_1 Ulnare, Fibulure, *c* Centrale, *T* Carpale, Tarsale I—V, *M* Metacarpale, Metatarsale I—V, *Ph* Phalangen. Der randständige Hauptstrahl ist durch eine rote Linie, die Abzweigung der Seitenstrahlen durch punktierte Linien gekennzeichnet. Das Centrale ist sehr wahrscheinlich ursprünglich durch zwei Knochen vertreten gewesen. Die verschiedenartige Entwicklung und die Grössenverhältnisse der einzelnen Skeletteile, insbesondere die bedeutenderen Längenmafse der Röhrenknochen sind wohl, nach den noch beim Menschen zu beobachtenden eigenartigen Wachstumsverhältnissen zu schliessen, als allmählich erworben anzusehen.

Fig. 12. Scapula eines menschlichen Embryo aus der 11. Woche, vergrössert 7 : 1. Die knorpeligen Teile sind punktiert gezeichnet. Vergl. Fig. 13 und pag. 39.

Fig. 13. Scapula eines menschlichen Embryo aus der 12. Woche, vergrössert 6 : 1, vergl. Fig. 12.

Fig. 14. Rückenansicht eines Kaliglycerinpräparates von einem menschlichen Embryo aus der 10. Woche. Natürliche Grösse. Die verknöcherten Teile, welche in der Figur schwarz gezeichnet sind, erscheinen im Präparate weiss aber undurchsichtig. Die Belegknochen des vorderen Abschnittes des Kopfes sind nicht eingezeichnet. In der Figur sind kenntlich: Parietale, primordialer Teil der Squama occipit. mit den beiden Anlagen des Interparietale, Partes laterales occipit., Bogen des Atlas und des Epistropheus, Claviculae, links 2.—12. Rippe, rechts ausserdem ein kleiner Ossifikationsherd in der 1. Rippe, ferner Scapula, Ileum (letzteres vergl. mit den Fig. 16—20), die langen Röhrenknochen der Extremitäten und die verknöcherten Teile der Endphalangen der Finger. Der Fuss ist noch frei von Ossifikationscentren. Gute Kaliglycerinpräparate lassen auch die knorpeligen Teile in einer für die Übersicht hinreichenden Deutlichkeit erkennen.

Fig. 15. Rückenansicht eines Kaliglycerinpräparates von einem menschlichen Embryo vom Ende der 11. Woche. An Ossifikationscentren sind gegen Fig. 14 hinzugetreten: Bogen des 3.—21. Wirbels, Körper des 11.—24. Wirbels, Metacarpale und Metatarsale II—V, Endphalanx der grossen Zehe. Die Deckknochen des vorderen Teiles des Kopfes und die Pars basilaris des Hinterhauptsbeins sind nicht eingezeichnet. Der verknöcherte Bezirk der primordialen Hinterhauptsschuppe besitzt sehr häufig bei menschlichen Embryonen ähnlich wie bei Tieren einen grösseren unteren und einen kleineren oberen Ausschnitt.

Fig. 16—20. Verknöcherung des menschlichen Hüftbeins vom Anfang des 3. bis zum Anfang des 5. Monats. Die knorpeligen Teile sind punktiert. *A* Acetabulum, *as*, *ai* Spina anterior superior und inferior, *ps*, *pi* Spina posterior superior und inferior, *i* Spina ischiadica, *t* Tuber ischii, *f* Foramen obturatum, *S* Symphyse.

Fig. 16: 9. Woche. Fig. 17: 10. Woche, wie Fig. 14. Fig. 18: 12. Woche, Hüftbein des Embryo Tafel I Fig. 2 und 3. Fig. 19: 13. und 14. Woche. Fig. 20: Anfang des 5. Monats, Hüftbein des Embryo Tafel II Fig. 2 mit Ossifikationsherd im absteigenden Sitzbeinast. Vergl. die Bemerkungen über die drei Ossifikationscentren des Ileum pag. 40.

Fig. 21. Hintere Extremität eines Schweineembryo wenige Tage vor der Geburt. Nach einem Röntgenbilde, $^1/_2$ der natürlichen Grösse. Femur und Tibia besitzen zwei Epiphysenkerne, Fibula und die beiden mittleren Metatarsalien einen distalen, die Basalphalangen aller vier Zehen und die Mittelphalangen der beiden mittleren Zehen einen proximalen Kern. Im Tarsus sind unterscheidbar: Calcaneus, Talus, Cuboideum, Naviculare und zwei Cuneiformia. Der Calcaneus besitzt schon den Ossifikationsherd des Tuber; die Fibula verhält sich wie beim Menschen, bei welchem ebenfalls der distale Kern zuerst auftritt. Vergl. auch pag. 47.

WELLCOME LIBRARY INSTITUTE

Übersicht über die Abbildungen.

Die arabischen Ziffern bedeuten die Nummer der Textfigur, hinter den römischen Zahlen die Nummer der Figur auf der betreffenden Tafel.

I. Monat.
3. Woche: Embryo 4.
II. Monat.
5. Woche: Gesicht 5.
6. Woche: Brustbein 3.
III. Monat.
9. Woche: Hüftbein X 16.
10. Woche: Übersichtsbild X 14; Hüftbein X 17; Scapula X 12; Hand 13.
11. Woche: Übersichtsbilder X 15 und I 1; Ober und Zwischenkiefer X 9.
12. Woche: Übersichtsbilder I 2 und 3; Schädelbasis 15 und VIII 7; Kopf 16 und VIII 8—9; Hüftbein X 18; Scapula X 13; Hand 14.
IV. Monat.
13. Woche: Ubersichtsbild I 4; Hüftbein X 19.
14. Woche: Ober- und Zwischenkiefer X 8.
16. Woche: Übersichtsbild II 1.
V. Monat.
17. Woche: Übersichtsbild II 2; Hüftbein X 20; Gehörknorpel und Paukenring 6; Unterkiefer und Meckelscher Knorpel 12.
VI. Monat.
21. Woche: Übersichtsbilder II 3 und III 1; Schädel VIII 1 und 2; Sternum III 2.
22. Woche: Hand I 5.
23. Woche: Ubersichtsbild IV 1; Kopf 20 und IX 4—6; Fuss IV 4.
24. Woche: Übersichtsbild IV 2; Schädel 8 und VIII 3—4; Sternum III 3; Wirbel, Rippen, Hüftbein, vordere Brustwand VII 4.
VII. Monat.
25. Woche: Kopf X 7.
26. Woche: Übersichtsbild V 1; Schädel VIII 5—6; Sternum III 4.
IX. Monat.
34. Woche: Übersichtsbild V 2; Bein VII 2—3.
36. Woche: Schädel IX 3; Unterkiefer und Zähne 18 und 18a; Wirbelsäule 7.
(X. Monat) Neugeborenes: Übersichtsbilder VI und VII 1; Schädelbasis VIII 10; Ohr 17 und 19; Unterkiefer IV 3; Sternum III 5; Ellenbogen V 6; Hand V 3—5; Bein V 7 und VII 5.
Kind von 8 Monaten: Kopf und Kiefer IX 1 und 2.
Abnormitäten finden sich u. a. II 3, III 1, IV 2, V 1—5, VII 1, X 7.

Druckfehler.

pag. 28 Zeile 20 von unten: „praemaxillare“ statt „praemixillare“.
„ 28 „ 9 „ „ hinter „gehen“ hinzuzufügen „nach Angabe einiger Autoren“.
„ 46 „ 19 „ „ „Diaphysenteils“ statt „Epiphysenteils“.
„ 63 bei Fig. 4: „31 cm“ statt „33 cm“.

Druck von Ramm & Seemann in Leipzig.

Verlag von **Lucas Gräfe & Sillem** in **Hamburg.**

Fortschritte auf dem Gebiete der Röntgenstrahlen

herausgegeben von

Professor Dr. **Deycke** und Dr. **Albers-Schönberg**

sind ein Sammelorgan für alle Publikationen, welche die Anwendung der Röntgenstrahlen zu **medizinischen** Zwecken behandeln. Die **physikalische** und **technische** Abteilung hält den mit Röntgenstrahlen arbeitenden Arzt über die neuesten Erfindungen und Erfahrungen auf dem laufenden. Die mustergültigen Reproduktionen haben dazu beigetragen, der Zeitschrift schnell eine weite Verbreitung zu schaffen.

Preis eines Jahrganges von 6 Heften 30 Mark.

Als Ergänzungshefte hierzu erscheint:

Atlas der normalen und pathologischen Anatomie

in typischen Röntgenbildern

Heft 1: **Die Entwicklung des menschlichen Knochengerüsts während des fötalen Lebens** von Lambertz, Stabsarzt bei der Kaiser Wilhelms-Akademie für das militärärztliche Bildungswesen. Mit 10 Tafeln u. 20 Fig. im Text. Preis 12 Mark.

Heft 2: **Die angeborenen Verbildungen der oberen Extremitäten** von Dr. Georg Joachimsthal, Privatdozent an der Berliner Universität. Mit 8 Tafeln und 24 Figuren im Text. Preis 9 Mark.

Heft 3: **Die topographische Anatomie des Ellbogengelenkes** von Dr. R. Jedlička, Assistent an der böhmisch-chirurg. Klinik des Prof. Maydl in Prag. Mit 8 Tafeln. Preis 4 Mark.

Heft 4: **Die angeborene Luxation des Hüftgelenkes** von Geh. Med.-Rat Professor Dr. Max Schede. Mit ca. 10 Tafeln. (Erscheint demnächst.)

In Vorbereitung befinden sich: **Schussverletzungen** von Generaloberarzt Dr. Schjerning.

Entwicklung des Knochensystems der unteren Extremität nach der Geburt von Oberarzt Dr. C. Sick.

Mikrophotographischer Atlas

zum

Studium der pathologischen Mykologie des Menschen

von

Dr. **Eugen Fraenkel**

Prosektor des Neuen Allgemeinen Krankenhauses in Hamburg

Lieferung 1: **Tuberkulose**

Mit 19 Photogrammen auf 9 Tafeln. ⊙ **Preis 6 Mark**

Die folgenden Lieferungen behandeln **Lepra, Pest, Milzbrand** etc.